

Rikke Brustad

Veterinær, daglig leder
K9 Nannestad Dyreklinikk
rikke@k9nannestaddyreklinikk.no

Vibeke Rootwelt

Veterinær, 1. amanuensis, DiplECAR
Dyresykehuset smådyr
NMBU Veterinærhøgskolen

Valpekull forgiftet av eiers østrogenspray

Mennesker omgir seg med mange syntetiske stoffer, både bevisst og ubevisst. Det vi kanskje glemmer er at også våre familiedyr kan påvirkes av stoffene. Vi har daglig tett fysisk kontakt med familiedyrene, noe som gir mange gode effekter på både fysisk og psykisk helse, men som i spesielle tilfeller kan ha utilsiktet effekt. Denne kasuspresentasjonen er et eksempel på at kjemiske stoffer kan overføres mellom mennesker og familiedyr med kliniske konsekvenser, i dette tilfellet for et valpekull.

Anamnese

Eieren til et valpekull med fem uker gamle irske settere tok kontakt med klinikken, etter at samtlige fem hannhunder og fire tisper i kullet hadde utviklet forstørrede jurkjertler. Tispene hadde i tillegg forstørret vulva. Eier la merke til forandringene ved tre ukers alder, og forandringene hadde da tiltatt. Valpekullet viste normal atferd, men eier beskrev dem som et rolig kull (Figur 1). Valpene diet og fikk i tillegg Vom Puppy (Vom og Hundemat AS) og Kingsmoore valpefôr (Kingsmoor Petfood Norway AS).

Klinisk undersøkelse

Valpenes allmenntilstand var god med en Body Condition Score (BCS) på 5/9. Munnslimhinnen var lys rosa og fuktig. Kapillærfylningstiden var

normal. Perifere lymfeknuter var av normal størrelse, konsistens og fasjon. Valpene hadde en tett og blank pels. Buken var normalt behåret for valper av denne rase og alder. Huden på buk var mildt til moderat fortykket (Figur 2), uten pruritus eller smerte ved palpasjon. Valpene hadde oppsvulmede patter. Palpatorisk virket det ikke som om det var forstørrede jurkjertler, men mer som om selve pattene var forstørret. Hos noen av valpene var de kraniale pattene (som var mer dekket av pels) tilnærmet normale. Hannhundene hadde normal penis og begge testikler kunne palperes i scrotum på samtlige. Alle tispene hadde forstørret vulva (Figur 3). Vulva var myk i konsistens uten erytem og det var ingen tegn til utflod. Avlstispa hadde melkefylte jurkjertler og normal vulva. Avlstispa hadde hatt blodig flytning fra vulva i bortimot fem

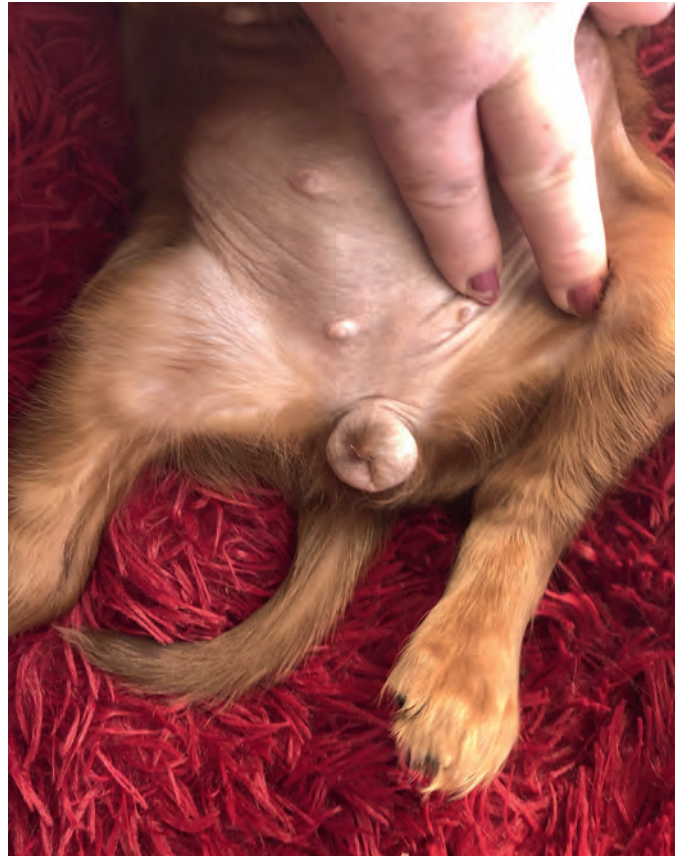uker etter valping. Dette var betydelig lenger enn ved forrige valping for to år siden, da hun hadde flytninger i to uker.

Utvidet anamnese

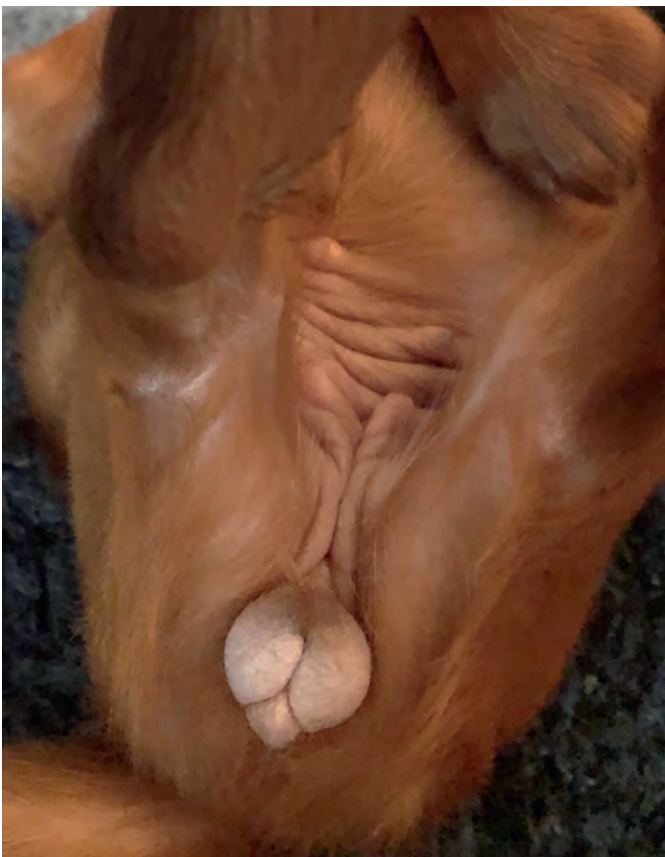
Av innledende anamnese og klinisk undersøkelse fremkom det ingen klar årsak til valpenes kliniske tegn – eller åpenbar plan for videre diagnostiske undersøkelser. Eier ble derfor kontaktet igjen og spurt om valpene på noe tidspunkt kunne ha spist eller kommet i kontakt med noe de ikke skulle, som for eksempel uvanlige matrester, kosttilskudd, godbiter, medisiner eller annet. Hun ble også spurt om det ble brukt noen form for krem eller salve på valpene. Eier avkreftet alt dette, men oppga at hun behandlet seg selv med østrogen (Lenzetto®, Gedeon Richter



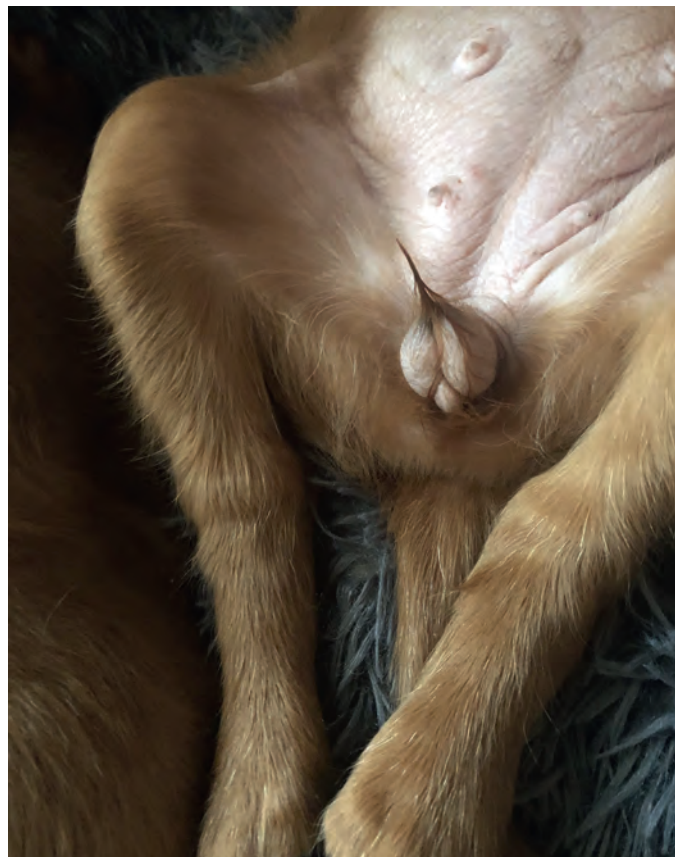
Figur 1: Bilde av hele valpekullet før 8 ukers vaksinasjon.
Foto: Rikke Brustad



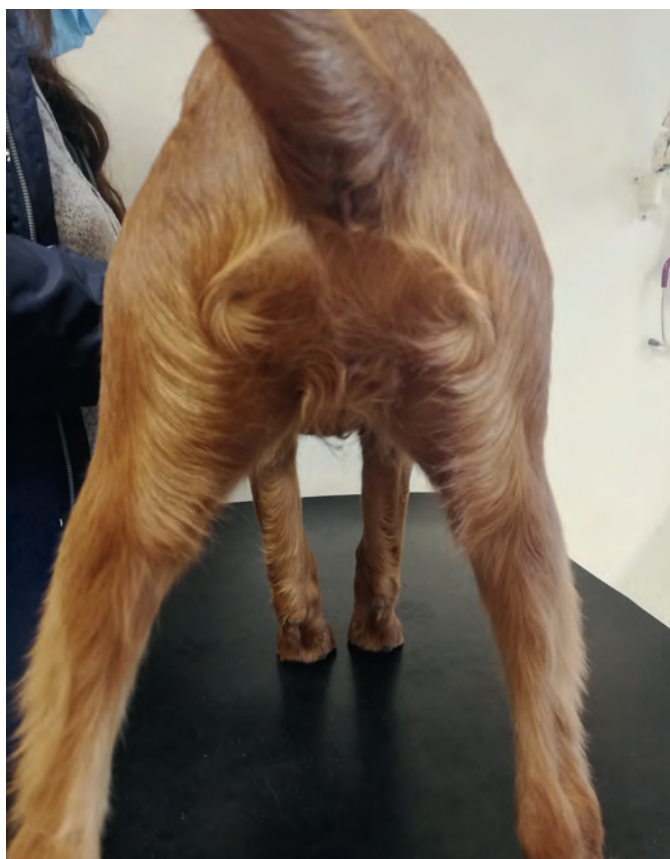Figur 2: Ved første undersøkelse var huden på buk fortykket.
Foto: Oppdretter



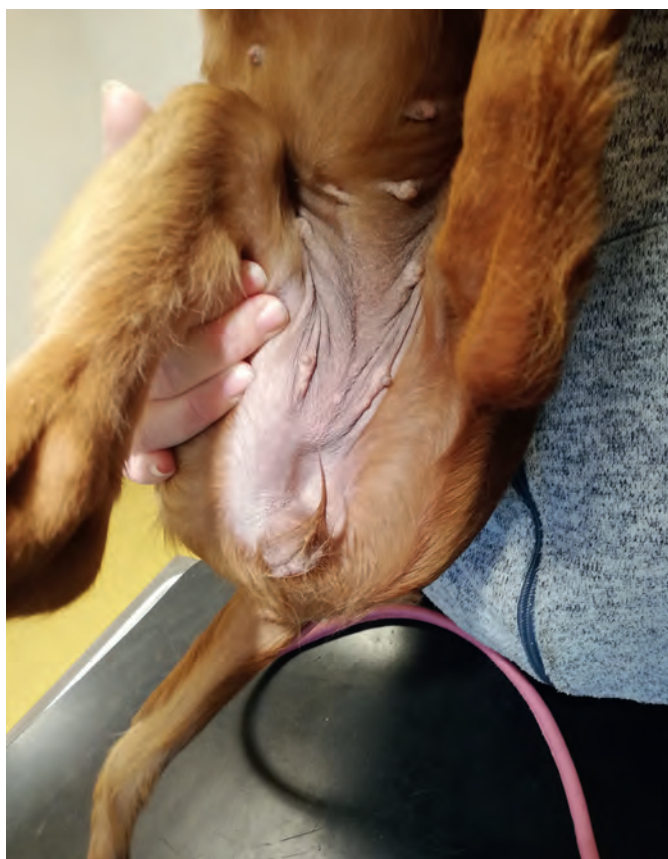
Figur 3: Vulva var tydelig forstørret hos alle tisperalpene.
Foto: Oppdretter



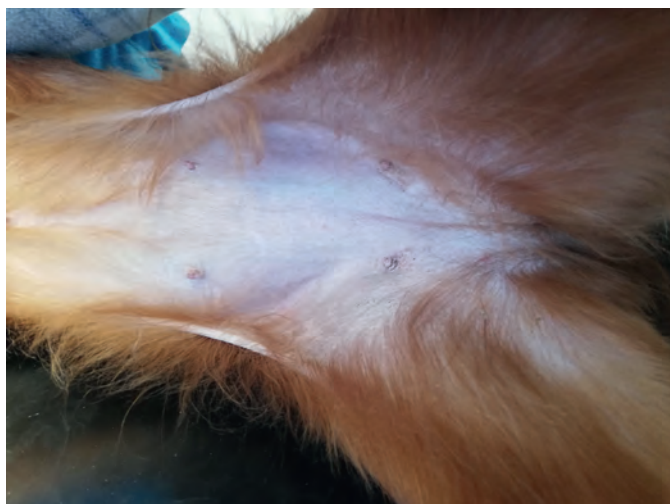Figur 4: 12 dager etter at eier sluttet å bruke hormonpreparatet var størrelsen på vulva redusert. Foto: Oppdretter



Figur 5: Etter 40 dager var vulva mer normal i størrelse
Foto: Marte Furulund



Figur 6: Etter 40 dager var også huden mindre fortykket, men en mild fortykning var det fremdeles. Foto: Marte Furulund



Figur 7: 245 dager etter første undersøkelse var hud av normal tykkelse og konsistens. Foto: Rikke Brustad



Figur 8: Også vulva var av normal størrelse og fasong.
Foto: Rikke Brustad

Nordics AB) beregnet på kvinner i overgangsalder. Preparatet sprayet hun på armen én gang daglig, som regel i samme rom som valpene befant seg i.

Tentativ diagnose

Østrogenpreparatet Incurin® (MSD Animal Health) er godkjent for bruk i Norge til ovariehysterektomerte tisper med urinkontinens. I pakningsvedlegget står det beskrevet at *«Milde østrogene virkninger som oppsvulmet skjede, hovne melkekjertler og/eller tiltrekkende virkning på hannhunder er observert ved den høye dosen på 2 mg. Disse virkningene går tilbake når dosen senkes. Noen hunder viser symptomer på kvalme. På grunn av den kortvarige østrogene virkningen inducerer ikke Incurin benmargssuppresjon hos hund. I sjeldne tilfeller har vaginalblødning forekommet. I sjeldne tilfeller er det også sett hårtap.» «Ved overdose kan det forekomme typiske østrogene virkninger. Disse virkningene er reversible ved senkning av dosen»*

(1). Ved overdose av Lenzetto® til kvinner kan det forekomme kvalme og brekninger, ømhet i brystene, svimmelhet, smerte i abdomen, tretthet/fatigue og seponeringsblødning.

Symptomene som er beskrevet ved overdosering av Lenzetto® og Incurin® sammenfaller i stor grad med de kliniske tegn som ble observert på valpekullet. Basert på dette, samt anamnese og klinisk undersøkelse, ble det konkludert med at østrogen legemiddelforgiftning trolig var årsak til forandringene hos valpene. Tentativ diagnose: Østrogen legemiddelforgiftning.

Oppfølging

Eier ble frarådet å anvende østrogen-sprayen i samme rom som tispas og valpene oppholdt seg, samt å unngå valpene og tispas i minimum en time etter applisering. Eier ble også rådet til å bruke langermet genser ved håndtering av valpene. Eier valgte imidlertid på eget initiativ å avslutte sin medisinerings totalt.

Kontroll etter 12 dager

Valpekullet var nå syv uker gammelt og ankom klinikken for helsesjekk og vaksinerings. På samtlige valper var størrelsen på vulva betraktelig redusert, og dermis var mindre fortykket (Figur 4). Hele valpekullet ble helsesjekk uten andre anmerkninger enn trangt bitt på én hannhund og noe sekret fra nese og øyne på én tispas. Denne tispas kom inn for vaksinerings fire dager senere, og da var øvre luftveier uten anmerking.

Kontroll etter 40 dager

Oppdretter hadde beholdt én tispesvalp selv og ved revaksinerings ved cirka 12-ukers alder ble det utført ny helsesjekk. Valpens allmenntilstand var god. Vulva og patter var betraktelig redusert i størrelse, men fremdeles var vulva mer prominent enn hva som regnes som normalt for rase og alder (Figur 5). Hud på buk var nå kun mildt fortykket (Figur 6).

Telefonkontakt etter 130 dager

Valpen som oppdretter hadde beholdt, var ifølge eier i fin form. Oppdretter vurderte vulva og patter som normale for alderen.

Kontroll etter 245 dager

Oppdretterens «valp» fremsto nå som en særdeles glad og livlig unghund. Huden over buk hadde normal tykkelse og konsistens og var normalt (tynt) behåret (Figur 7). Det kunne ikke palperes forstørret jurkjertelvelv. Vulva hadde normal størrelse og fasong (Figur 8). Oppdretter fortalte at valpen hadde hatt en mild juvenil vaginit. Denne var ikke behandlet. Én av de andre tispesvalpene i kullet hadde visstnok hatt løpetid med normalt forløp ved ni måneders alder. Oppdretter hadde hatt tett kontakt med eierne til de andre valpene i hele perioden, uten å ha fått tilbakemeldinger om noe unormalt.

Diskusjon

Anamnestiske opplysninger er en viktig del av den kliniske utredningen for å komme fram til riktig diagnose.

En god anamnese handler både om å avsette tilstrekkelig tid til å kommunisere med eier og å stille de riktige spørsmålene. En studie av anamnese innenfor pediatri konkluderer med at viktigheten ved anamnesen er undervurdert i alle spesialiteter, spesielt i pediatrien (2). Når det gjelder pasientkommunikasjon kan pediatri og veterinærmedisin sammenliknes da pasienten ikke selv kan gjøre seg forstått.

Østrogen er et steroidhormon nødvendig for mange fysiologiske funksjoner, blant annet utvikling av hunnlige gonader og sekundær kjønnskarakter inkludert utvikling av jurkjertler, kroppsform og hårvekst. Østrogen er direkte årsak til de klassiske kliniske tegn på østrus (3). Østrogen bidrar også til normal kontraksjon av myometriet, og til å fremme den bakteriedrepende aktiviteten uterus har under østrus ved å øke migrasjonshastigheten av leukocytter inn i uterus. Østrogener øker sensibilisering av uterus muskulaturen for oksytocin, gir avslapning i bekken og symphysis pubica - og utvidelse i perineum under fødsel. Østrogen bidrar også til regulering og vedlikehold av skjelettet, til vasostimulering, oppbygging av hud og det påvirker koagulasjon (3). De tre vanligste naturlig forekommende østrogenene er østron, østradiol og østriol. Disse dannes ved at enzymet aromatase omdanner androstendion til østron og testosteron til østradiol. Østron og østradiol omdannes i leveren til østriol (4).

De kraniale jurkjertlene på valpene i denne kasuistikken ble vurdert som innenfor normal variasjon. Det er tenkelig at fordi absorpsjonen av østrogenpreparatet var perkutan, kan de mer behårete kraniale pattene ha fått mindre østrogenpåvirkning. I preparatomtalen til Lenzetto® er det beskrevet at *«Små kjæledyr kan være spesielt sensitive overfor østrogenet i Lenzetto®. Kontakt en veterinær hvis kjæledyret ditt viser tegn på forstørret bryst/brystvorte og/eller vulvahevelse, eller andre tegn på sykdom»*. Under bivirkningsinformasjon til barn med utilsiktet påførsel av Lenzetto® står det *«Ring helsepersonell med en gang hvis du ser tegn og symptomer (brystutvikling eller*

andre kjønnsforandringer) hos et barn som utilsiktet kan ha vært i kontakt med Lenzetto®. I de fleste tilfeller vil barnets bryst gå tilbake til normalt når de ikke lenger utsettes for Lenzetto®» (5). Alle valpene hadde fortykket hud over buk, både tispene og hannhundene. Østrogen har som nevnt over en påvirkning på huden og studier viser at det kan bidra til å øke kollagenet i huden samt opprettholde hudens tykkelse. Det er tenkelig at den fortykkede huden er en direkte følge av legemiddelreaksjonen (6).

Humant er det elleve godkjente legemidler i klassen østrogener på markedet i Norge, både i form av tabletter, kremer, depotplaster, gel, spray og vaginaltabletter. Ved søk på internett er det enkelt å få tilgang på reseptbelagte medisiner som selges åpent fra en rekke nettsider. I tillegg finnes også flere kosttilskudd og kremer med østrogen. Redusert østrogen som følge av kirurgisk eller naturlig overgangsalder er satt i sammenheng med en rekke negative effekter på kvinnekroppen. Helseeffekt vs. risiko ved humant inntak av østrogenpreparater har lenge vært diskutert, og «moten» har svingt. Temaet er fortsatt svært omdiskutert, men de senere år har studier vist til flere helseeffekter spesielt ved tidlig påbegynt terapi, og østrogentilskudd har følgelig tiltatt markert (7).

En webside (8) beskriver problemstillingen valpene i denne kasuistikken trolig ble utsatt for: «Exogenous estrogen toxicity is when estrogen is absorbed or ingested from an outside source; the excess estrogen then becomes poisonous to the body. Outside sources include estrogen creams, patches, and gels that humans use. Humans who use these estrogen substances should never let their dog lick the areas where the cream, gel, or patch has been applied. Another thing to consider is that estrogen is secreted through sweat glands and dogs will be exposed to exogenous estrogen when handled or hugged by someone undergoing estrogen treatments who is perspiring. Exogenous estrogen toxicity in dogs occurs more often than you would think. Many times, dogs are exposed to estrogen products that are used

daily by humans. Contact with these products can result in estrogen toxicity. Small dogs are usually at a higher risk for exogenous estrogen toxicity because they are picked up, hugged and carried more often than larger breeds. »

En studie gjort på østrogenreseptorer og angst hos mennesker og gnagere viser at østrogener påvirker angst og angstlignende atferd; østrogenreseptor alfa har anxiogen effekt – i motsetning til østrogenreseptorene beta- og G protein, som begge har anxiolytisk effekt (9). Lenzetto® er syntetisk 17β-østradiol som binder seg til alfa og beta-reseptorer (10). Om eiers beskrivelse av kullet som «rolig» var assosiert med dette, er vanskelig å vite, men kan ikke utelukkes.

Så hvorfor endte valpekullet med å vise kliniske tegn relatert til hud og ytre kjønnsorganer og ikke andre kliniske tegn? Her er det østrogenreseptorene relatert til disse organene som har mottatt

østrogenet og satt i gang en genesis litt tilsvarende den vi ser under første løpetid eller første drektighet, men uten kontinuerlig østrogenproduksjon fra eggstokkene eller eksogen medisiner ble endringene midlertidige og reversible.

Det er ikke overraskende at dette omtalte valpekullet ble påvirket av human kutan applikasjon, i og med at preparatet var produsert nettopp med tanke på perkutan absorpsjon. Dette er viktig å huske ved bruk av humanmedisiner som kan påvirke våre familiedyr, men også essensielt å huske når vi som veterinærer forskriver transkutane preparater som eier uønsket/utilsiktet kan eksponeres for.

Etterskrift

Stein Istre Thoresen i Norsk veterinærtidsskrift takkes for solid faglig, profesjonell hjelp under skriveprosessen.

Referanser

- Incurin. I: Veterinærkatalogen. Felleskatalogen over preparater i veterinærmedisinen. <https://www.felleskatalogen.no/medisin-vet/incurin-msd-animal-health-560043?markering=1> (16.10.2022).
- Nedelcuță R, Gigi C, Nedelcuta C, Băleanu D, Davițoiu D, Voiculescu D et al. The importance of anamnesis in pediatrics. Res Sci Today Suppl 2019;2:82-7.
- Delgado BJ, Lopez-Ojeda W. Estrogen. I: StatPearls. Treasure Island (FL): StatPearls Publishing, 2022. <https://www.ncbi.nlm.nih.gov/books/NBK538260/> (16.10.2022).
- Berg JP. Østrogener. I: Store medisinske leksikon. <https://sml.sn.no/%C3%B8strogener> (16.10.2022).
- Lenzetto. I: Felleskatalogen over farmasøytiske preparater markedsført i Norge. <https://www.felleskatalogen.no/medisin/pasienter/pas-lenzetto-gedon-richter-647011> (16.10.2022).
- Shah MG, Maibach HI. Estrogen and skin. An overview. Am J Clin Dermatol 2001;2:143-50.
- Fait T. Menopause hormone therapy: latest developments and clinical practice. Drugs Context 2019; 8:212551.
- Exogenous estrogen toxicity in dogs. <https://wagwalking.com/condition/exogenous-estrogen-toxicity> (16.10.2022).
- Borrow AP, Handa RJ. Estrogen receptors modulation of anxiety-like behavior. Vitam Horm 2017;103:27-52.
- Paterni I, Granchi C, Katzenellenbogen JA, Minutolo F. Estrogen receptors alpha (ERα) and beta (ERβ): subtype-selective ligands and clinical potential. Steroids 2014;90:13-29.