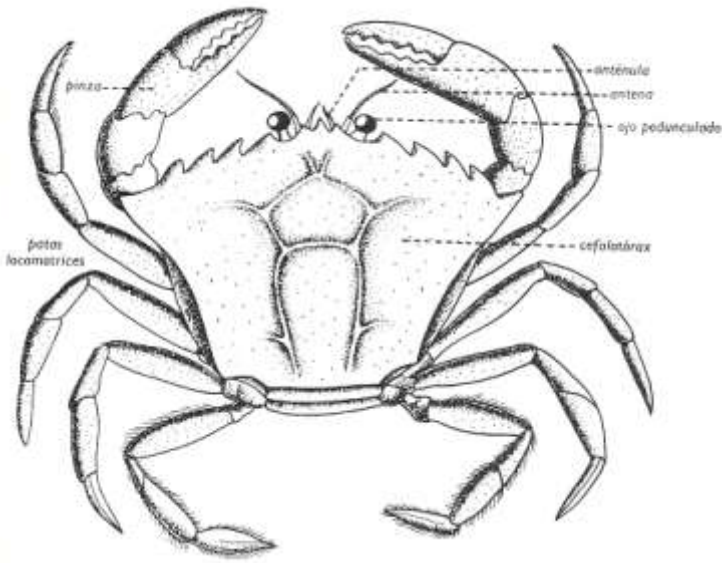
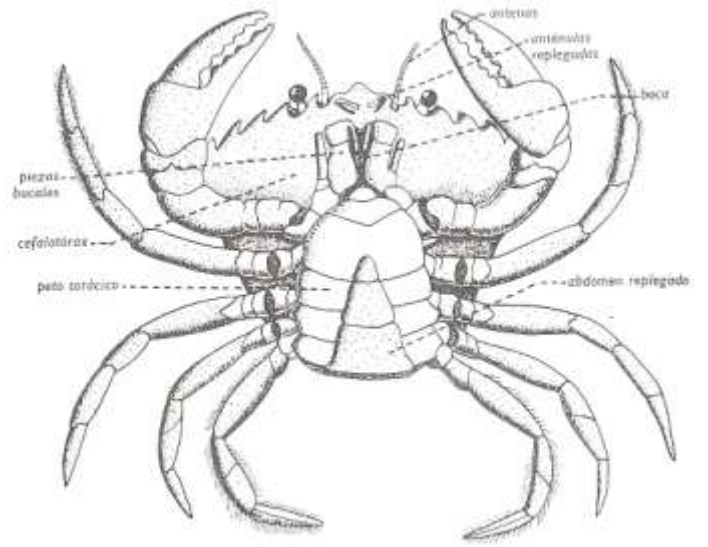


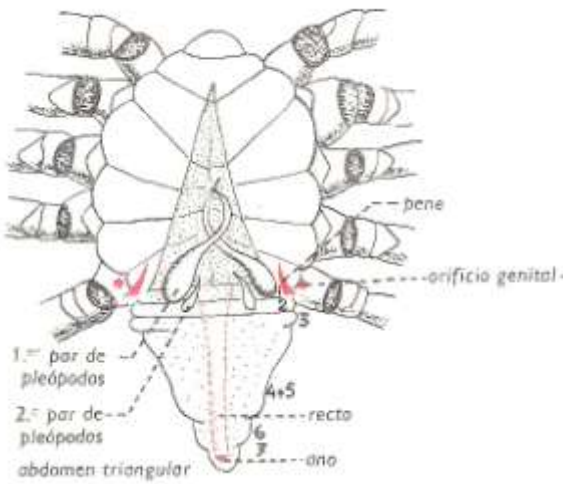
CANGREJO DE MAR (Carcinus)



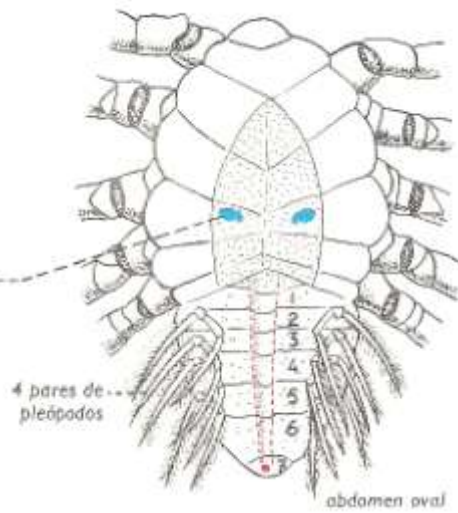Anatomía externa: vista dorsal



Anatomía externa: vista ventral

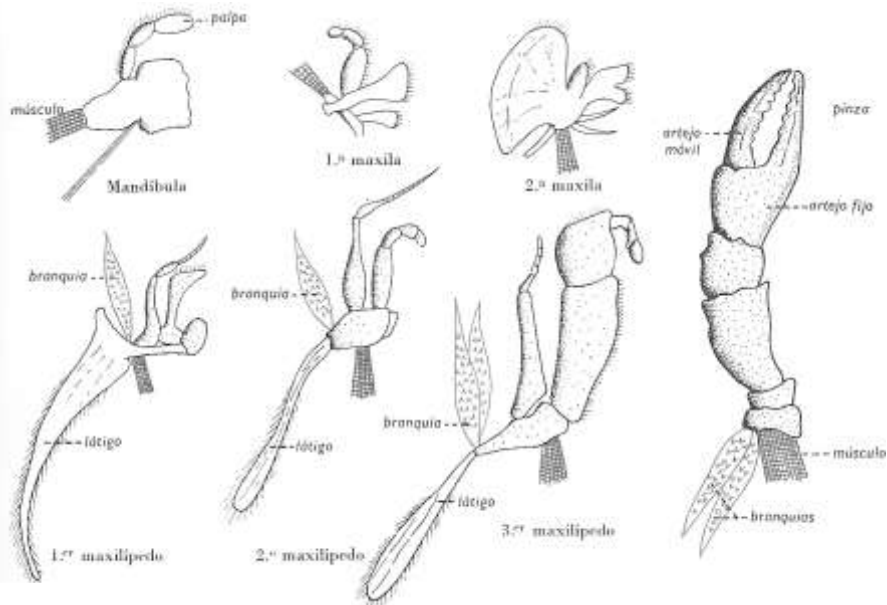
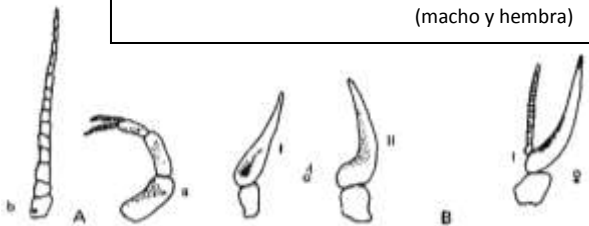


Vista ventral: macho con abdomen (pleón) desplegado



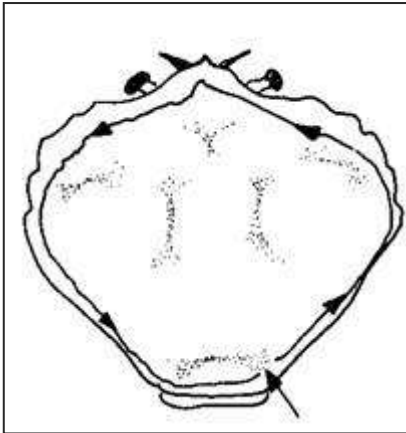
Vista ventral: hembra con abdomen (pleón) desplegado

A: Apéndices cefálicos B: Apéndices abdominales
a: anténula. b: antena. I, II: 1º y 2º par de pleópodos (macho y hembra)



Apéndices bucales y primera pata torácica (pereiópodo)

ANATOMÍA INTERNA



Forma de cortar el caparazón

