

Richtlijn ≠ protocol



- Een protocol is een voorschrift, waarvan professionals nooit afwijken.
- Een richtlijn is een aanbeveling, waarop afwijkingen wel mogelijk zijn.

Richtlijn = recept

- 'Proeven' (horen)
- (Aan)voelen
- No-go's
- Ervaring
- Variëren



Leg goed vast:

- wanneer je het recept aanpast,
- hoe en waarom je het aanpast,
- wanneer het mis ging.

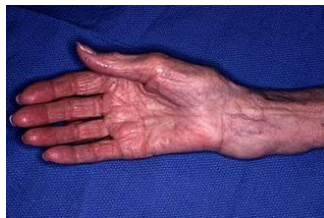

Richtlijnen HPRN

'Deze richtlijn is bedoeld om de individuele behandeling vorm te geven. Wanneer het beloop bij de individuele patiënt daar aanleiding toe geeft wordt de behandelaar geacht op basis van zijn professionaliteit de behandeling aan te passen. Beschrijf hierbij goed waarom en hoe de behandeling is aangepast.'



Zeeuwse Hand & Pols Centrum



Behandeling polsfracturen

Stefanie Janse
Handtherapeut/fysiotherapeut

Inhoud

1. Botgenezing
2. Scaphoidfracturen
3. Distale radiusfracturen (DRF)
 - Richtlijnen nabehandeling na DRF
 - Mogelijke complicaties

1. Botgenezing

Bot = steunweefsel

Bot kan *compressie- en trekkrachten, verbuigingen en verdraaiingen* absorberen.

Stabiël én elastisch door unieke samenstelling.

Opbouw bot

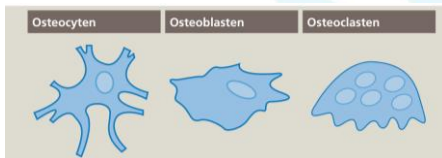Cellen met tussenstof



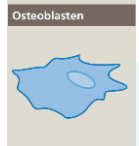Anorganische zouten (voor hardheid) en collagene vezels (voor trekvastheid)

Botcellen

- Osteoblasten: bouwers
- Osteocyten: onderhouders
- Osteoclasten: slopers



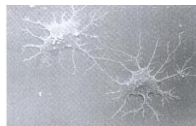
Osteoblasten



- Gelegen op de botoppervlakken
- Zorgen voor de opbouw van botweefsel
- Produceren de tussenstof

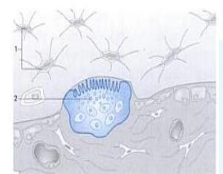Wanneer een osteoblast volledig is omringd door tussenstof transformeert deze tot een osteocyt.

Osteocyten



- Liggen in holten (lacunea) in de tussenstof.
- Onderling verbonden via netwerk van kleine kanaaltjes (canaliculi):
Zorgt voor de toevoer van voedingsstoffen en de afvoer van afvalstoffen.
- **Communicatie door vloeistofstroming:** maakt duidelijk dat er bot wordt gevormd.

Osteoclasten



- Verantwoordelijk voor de afbraak van botweefsel.
- Grote cellen met zeer veel celkernen.
- Geven zuren en enzymen af die de tussenstof van het botweefsel oplossen.

Buitenbekleding : Periost

Twee lagen:

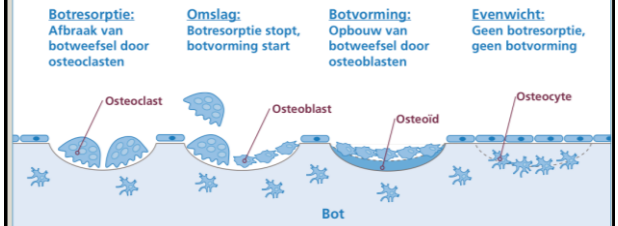
- buitenlaag van steunweefsel met bloedvaten en zenuwen.
- binnenlaag van botvormende en botafbrekende cellen: de osteoblasten en osteoclasten.

Botweefsel zelf bevat geen pijnzintuigen, deze komen alleen voor in het periost.

Continu proces

Botvorming en botresorptie

Botremodeling



Stimulering osteoblasten door o.a.:

- Oestrogenen (remmen osteoclasten).
- Beweging/belasten.

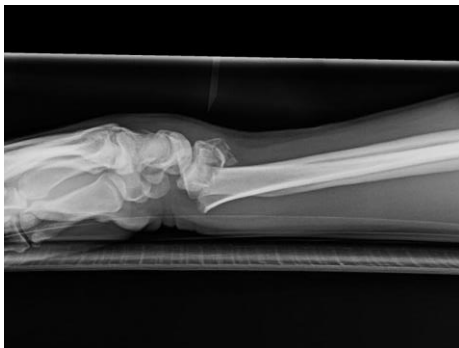

Bij osteoporose meer afbraak dan opbouw

Wanneer vergrote kans op osteoporose, o.a.:

- Tekort vitamine D en calcium
- Erfelijke factoren
- Te laag BMI
- Prednison, ontstekingsremmers
- Bepaalde darmziekten
- Tekort aan geslachtshormonen
- (bij) schildklierafwijkingen
- Reumatoïde artritis

Genezing na fractuur

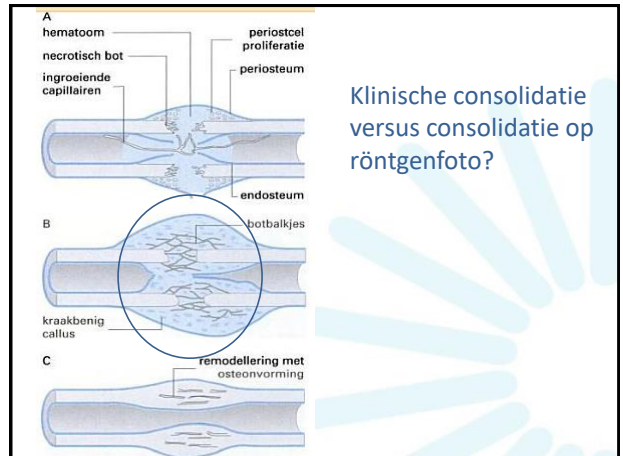
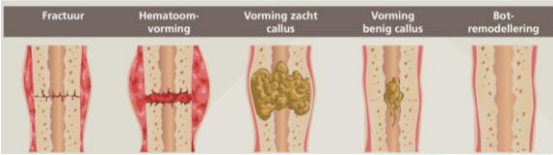


Voor fractuurgenezing zijn een goede vascularisatie en fractuurstabiliteit van belang (Herbert,1990).

Secundaire fractuur genezing

Verloopt op dezelfde manier als wondgenezing (opeenvolgende stappen):

Direct na het ontstaan van de fractuur vormt zich een groot **hematoom** -> Na een paar dagen ontstaat zacht granulatieweefsel ofwel **zacht callus** in het wondgebied -> Na een week verandert het zachte callus langzaam in **benig callus** en vindt er **botremodellering** plaats.



Klinische consolidatie versus consolidatie op röntgenfoto?

Primaire fractuur genezing

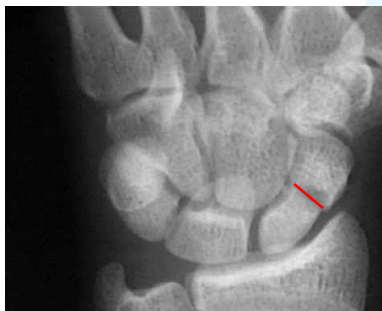- Treedt op bij fixatie met osteosynthesemateriaal.
- Perfecte repositie fractuurfragmenten waardoor geen sprake van callusvorming.
- Er ontstaat direct een goede verbinding tussen de fragmenten door de uitgroei van Havers-kanalen van het ene fragment naar het andere.

Nadelen:

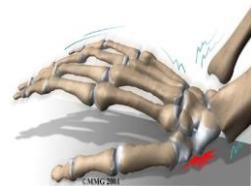
Grote chirurgische ingreep vereist.
Verloopt trager.

Voordelen:

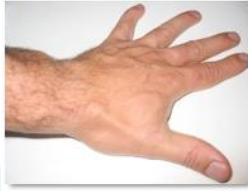Geen callusvorming.
Bij goede fixatie vaak gelijk oefenstabiel.



2. Scaphoid fractuur



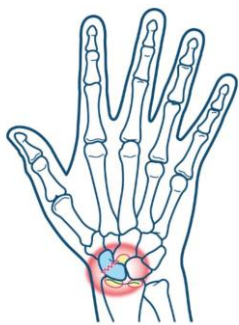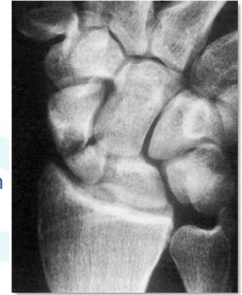
- Vaak gemist!!
- Pijn en zwelling ter hoogte van tabatière anatomique
- Asdrukpijn



- Vaak pas na 1 à 2 weken zichtbaar op X-foto.

- Bij twijfel CT- of MRI-scan:

Steeds vaker direct CT-scan om onnodig gips te voorkomen.



Vertraging in behandeling kan leiden tot mal/non-union of uitgebreide slijtage van aangrenzende gewrichten (geel).

Patiënteninformatie Maastradziekenhuis

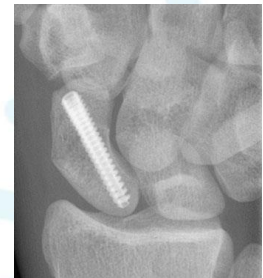Behandeling

Niet-operatief:

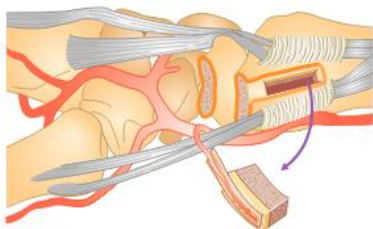
- Bij stabiele, niet verplaatste fracturen.
- 4-8 weken gips.

Operatief:

- Bij niet stabiele of verplaatste fracturen fixatie nodig: schroeven.
- Bij pseudoartrose: bottransplantaat.



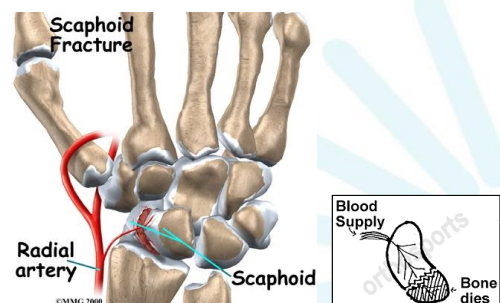
Bij pseudoartrose: bottransplantaat.



Figuur 4.4.3 Zaidemberg-procedure.

Polsletsels: HA van Heusden

Complicatie: non-, mal-union (circulatie!!)



Na gips



- Mobiliteit
- Coördinatie (proprioceptis!!)
- Stabiliteit (statisch en dynamisch)
- Kracht
- Functionele inzet (ADL, werk, hobby's)

3. Distale radiusfracturen



Behandeling en prognose

- **Behandeling** afhankelijk van stand en stabiliteit fractuur (conservatief of chirurgisch).
- **Prognose** afhankelijk van type fractuur en behandeling.



From: Statens Beredning om Officiella Mediciniska Utredningar (Statens Beredning om Officiella Mediciniska Utredningar)

Niet-operatief

- Niet gedислоceerde fracturen -> niet langer immobiliseren dan nodig (1-3 weken): Een brace of zwachtel kan voldoende zijn.
- Gedислоceerde fracturen: niet langer dan 4-5 weken immobiliseren in rigide gips onderarm.

Chirurgie:

Fixateur externe K-snaren ORIF

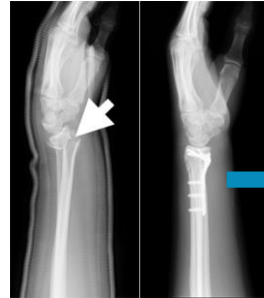


Verwijzing naar handtherapeut bij:

- Moeite om zelf mobiliteit te onderhouden.
- Veel pijn en oedeem ('worstenvingers').
- Disproportionele pijn.
- CRPS I symptomen.
- Inadequate coping stijl.
- Gecompliceerde breuk met verwachte bijkomende problematiek.



Richtlijn nabehandeling distale radius fractuur met Open Reductie Interne Fixatie



Oefenstabiliteit!!!

Nabehandeling

Gericht op

1. Optimale:
 - Mobiliteit
 - Coördinatie (proprioceptis!!)
 - Stabiliteit (statisch en dynamisch)
 - Kracht
2. Voorkomen van complicaties.



Uiteindelijke doel:

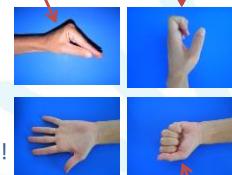Maximale functionele inzet (ADL, werk, hobby's!)

Preoperatief

- Gips: vingers vrij.
- Hooghouden/oedeem bestrijden!
- Bewegen vingers/elleboog/schouder!!
- Niet belasten.



Op lengte houden van intrinsieken

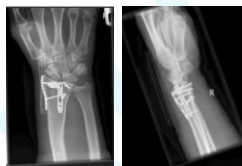

Streven naar volledig vuistslot

Postoperatief, week 0-2:

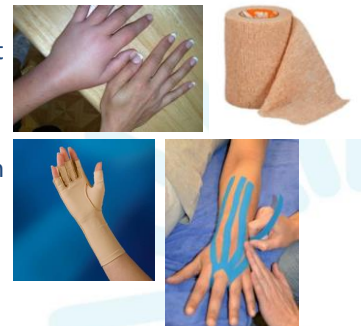Start dag 2-5:

- Uitleg/advies (o.a. hooghoudinstructies)
- **Oedeem bestrijden.**
- Alleen indien nodig: cock-up spalk.
- Oefenprogramma.
- Functionele analyse.



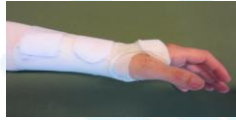Oedeem bestrijden

- Zelfmanagement
- Kinesiotape
- Coban
- Drukhandschoen
- Bewegen
- Sling ???

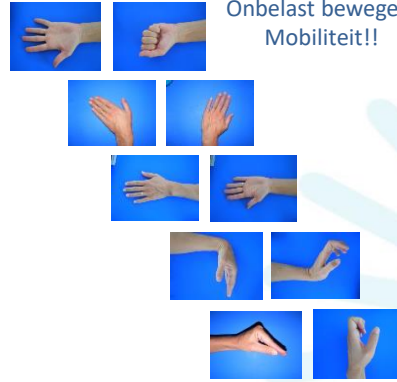

Wel/niet spalk?

- Stand pols
- Pijn
- Mate van oedeem
- Bewegingsangst



Onbelast bewegen.
Mobiliteit!!

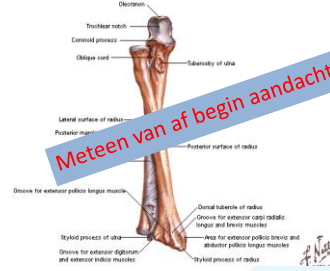

Passende oefeningen



NB: Naast PRU- en DRU-gewricht ook MRU-gewricht

Right Radius and Ulna In Pronation Anterior View



Meteen van af begin aandacht voor supinatie!!

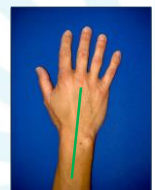Postoperatief, week 3-4:

- Afbouwen spalk.
- Opbouw functionele inzet.
- Monitor functie.
- **Coping stijj!!**



Postoperatief, week 5-6:

- Opvoeren belasting.
- Coördinatie (proprioceptis!!)
- Stabiliteit (statisch en dynamisch)



Postoperatief, na 6 weken:

- Verder opbouwen belasting.
- Opbouwen kracht en uithoudingsvermogen.



Polsextensie en supinatie herstellen vaak langzamer. Overweeg redressiespalk bij achterblijvende ROM.



Toewerken naar volledig inzetten bij: ADL, werk en hobby's



Indien van toepassing aandacht voor:



- Risico's nieuwe fracturen (balansoefeningen).
- Valangst waardoor patiënten hun activiteitenpatroon aanpassen.

Uitkomstmaten

- AROM en PROM
- Pijn (VAS)
- Knijpkracht
- Functionele vragenlijst:
 - Patient-Rated Wrist Hand Evaluation (PRWHE Dutch Language Version)/ DASH/PSFS
- Tevredenheid (vragenlijst)
- Return to work
- Complicaties

Belastbaarheid (geopereerde) patiënt

Wanneer mag iemand zijn werk en hobby's hervatten?



Belastbaarheid weefsels?




In principe volledig belastbaar na 8 weken.

Is het functioneel mogelijk?

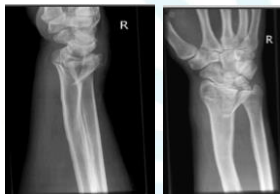

- 49-jarige man
- Aannemer
- Rechtsdominant

Kracht (kg)	Rechts	Links
Grip stand 2, 8 weken na letsel	36/39/37	51/51,5/54



Is het veilig?



Alarmsignalen

- Ernstige stuwing, cyanose vingers, extreme pijn in gips.
- Persisterende of disproportionele pijn.
- Veel oedeem.
- Ernstig beperkte ROM.
- Veranderde sensibiliteit, tintelingen.
- Verminderde spierkracht intrinsieken.
- Tendinitisbeeld/verdenking peesletsel
- CRPS I symptomen.



Maar ook....

- Hand na 2 weken nog niet inschakelen bij spontane handelingen.



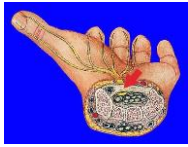Mogelijke complicaties: o.a.

A fracture is a soft tissue injury that happens to involve the bone

Watson Jones 1955

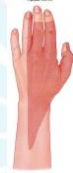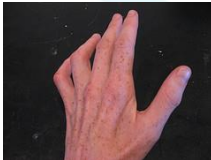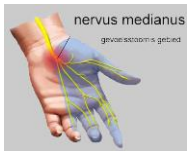- Zenuwproblematiek.
- CRPS I.
- Tendinitis, peesrupturen.
- DRU-instabiliteit
- Ulnar abutment.

a. Zenuwproblematiek



Wees alert bij:

- Tintelingen/pijn
- Verminderde sensibeleiteit
- Krachtverlies.



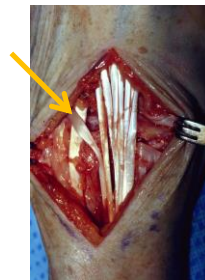
b. CRPS I

- Boedapest-criteria (Harden et al. 2010)
- *Continu persisterende pijn die in geen verhouding staat tot de ernst van een doorgemaakte letsel.*
- **Vaak ten onrechte diagnose CRPS I!**
- Consulteer chirurg bij twijfel.
- Medicatie (pijnmedicatie volgens de WHO-ladder tot en met stap 2, vitamine C, DMSO).
- Functionele inzet.

Preventie van CRPS-I

Primaire preventie: Om de kans op het ontstaan van CRPS-I na polsfracturen bij volwassenen te verkleinen, dient men 500 mg vitamine C per dag per os voor te schrijven gedurende 50 dagen.

c. Tendinitis/Peesrupturen



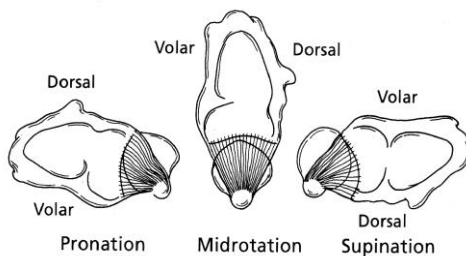
- direct na letsel
- door irritatie langs plaat.

Wees alert op:

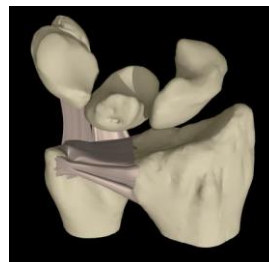
Tekenen van tendinitis/tenosynovitis:

- zwellings/warmte
- pijn
- positieve weerstandstest.

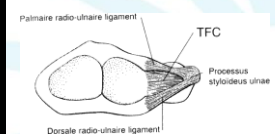
d. DRU-instabiliteit, beschadiging TFCC

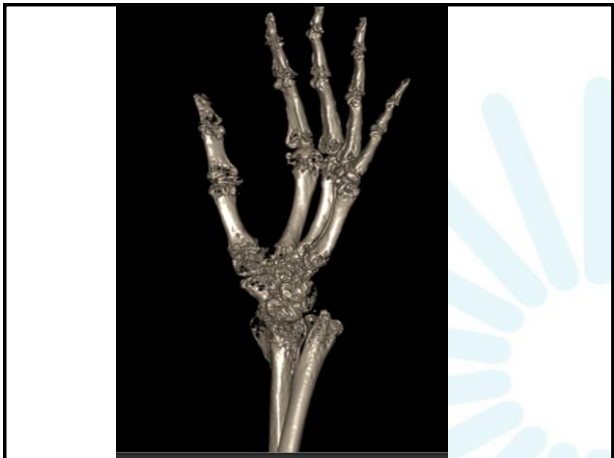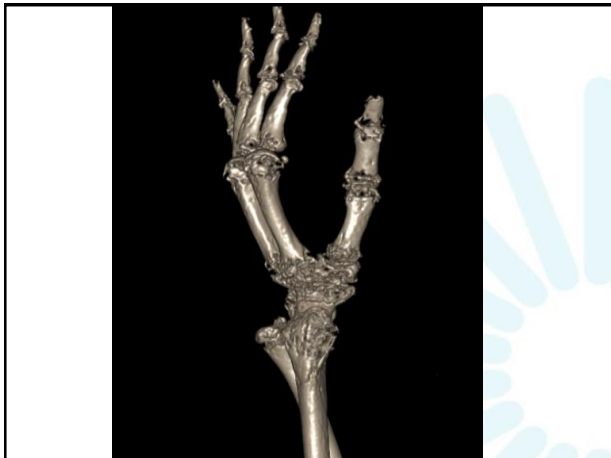
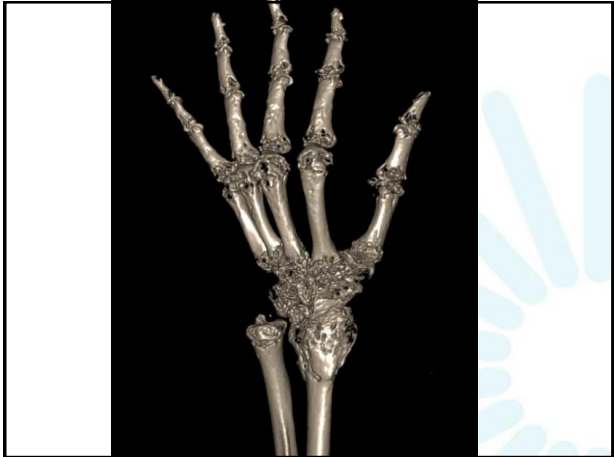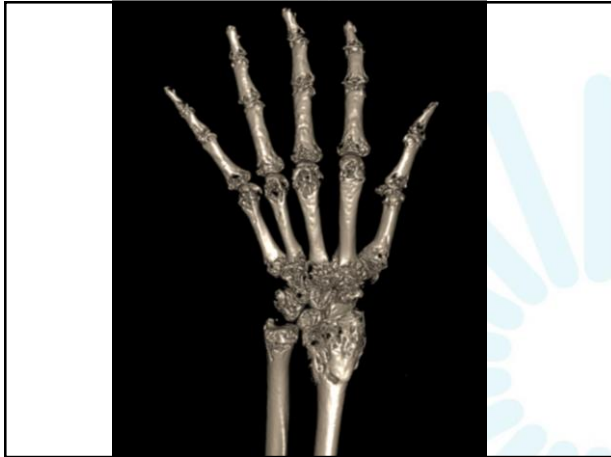
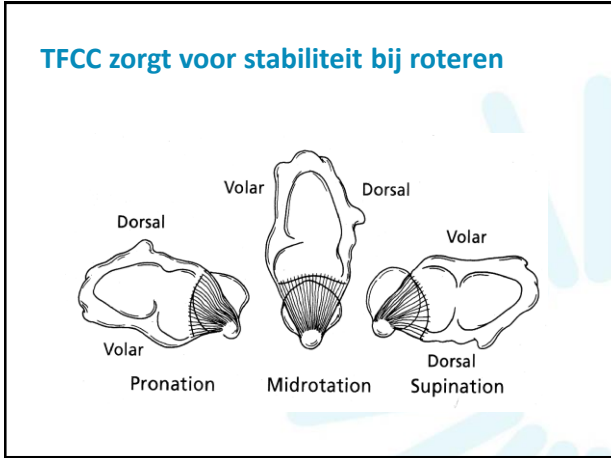


Het TFCC (triangulair fibrocartilage complex)

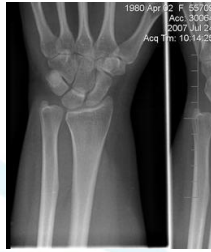
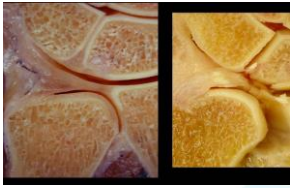
- Discus
- Radio-ulnaire ligamenten.
- Ulnocarpale ligamenten
- Peesschede ECU.



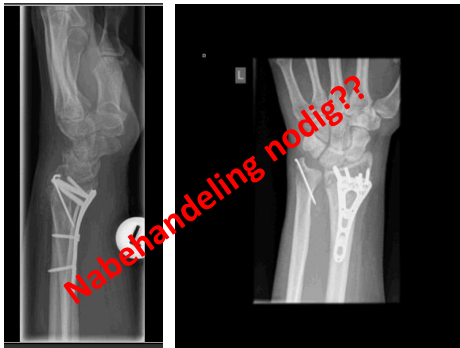
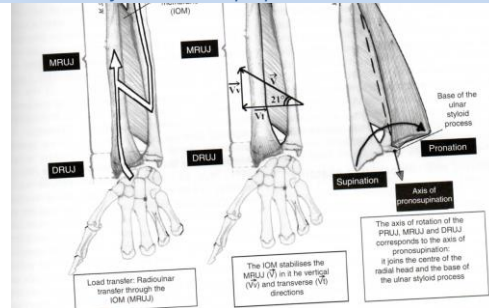


e. Ulnar abutment



- Bij ulna + = radius –
- Pijn bij ulnair deviatie/pronatie en bij krachtige vuist.

Normaal wordt bij axiale belasting 80% van de krachten door radius opgevangen en 20% (via TFCC) door ulna:
Dit kan bij een ulna+ oplopen tot 40%.



Nabehandeling nodig??

ORIGINAL ARTICLE
Physiotherapy After Volar Plating of Wrist Fractures Is Effective Using a Home Exercise Program
 Gert D. Kruschak, MD, Anna Krasteva, MD, Florian Schneider, MD, Daniel Gulkin, MD, Florian Gebhard, MD, Michael Kramer, MD

In the postoperative rehabilitation of wrist fractures, instructions in a home exercise program are an effective alternative to prescribed physical therapy treatment.

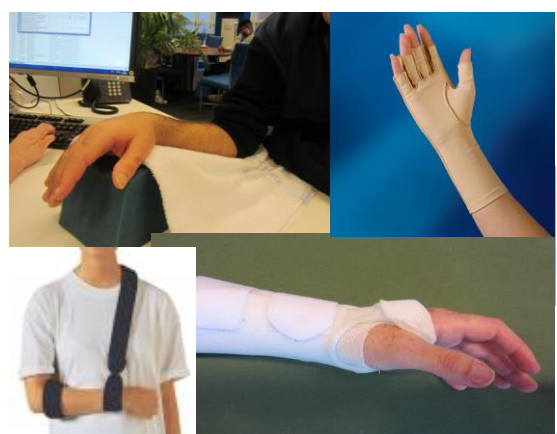Gert D. Kruschak, MD, Anna Krasteva, MD, Florian Schneider, MD, Daniel Gulkin, MD, Florian Gebhard, MD, Michael Kramer, MD

Handtherapie toch meer effectief..

[J Hand Ther.](#) 2017 Jul; 30(4):252. doi: 10.1016/j.jht.2017.03.001. Epub Mar 22.
 Supervised home exercise program for distal radius fracture: A single-blind randomized controlled trial.
 Gutierrez-Monclus R³, Pineda-Lucio R³, Olguin-Huerta C², Gutiérrez-Monclus R³, Pineda-Lucio R³, Olguin-Huerta C².

CONCLUSIONS:

A supervised PT program is more effective for improving function in the short- and medium-term when compared with a HEP in patients older than 60 years with DRF extra-articular without immediate complications.





Cheaters do best

A collage of three images related to cycling. The top-left image shows a cyclist in a blue and orange jersey celebrating with a raised fist. The top-right image shows a cyclist in a yellow jersey riding a road bike. The bottom image shows a cyclist in a yellow jersey smiling and waving to a crowd. The text "Cheaters do best" is written in blue above the images.