



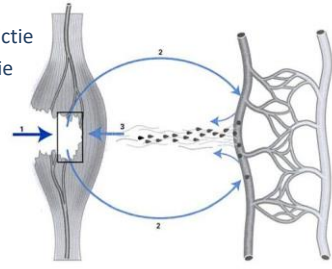
Zeeuws Hand & Pals Centrum

PIP- en MCP-I dislocaties

Stefanie Janse
Handtherapeut/fysiotherapeut

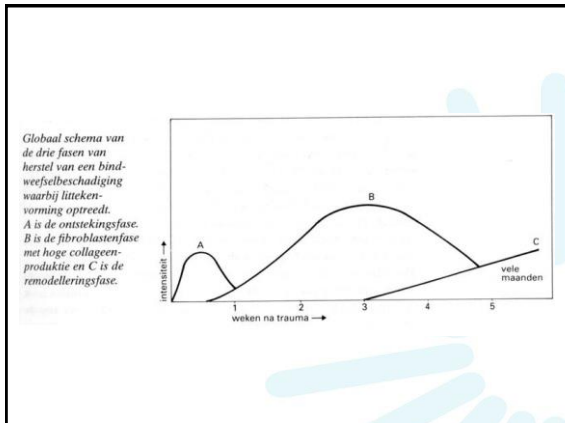
Weefsel schade

- Vasoconstrictie
- Vasodilatatie



Dynamiek van het menselijk bindweefsel
functie, beschadiging en herstel

Figuur 3.2 Bij weefsel schade (1) treden alarmstoffen uit de beschadigde cellen en de bloedbaan (2) die de ontstekingsreactie activeren en de migratie van cellen uit bloedbaan en omgeving starten (3).



a. Ontstekingsfase

Fysiologische reactie van het weefsel op lokaal letsel:



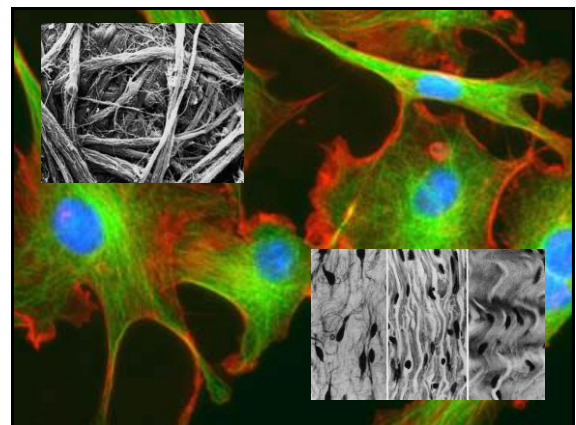
A: stolsel, macrofaag, capillair

b. Proliferatiefase (fibroblasten of collageenfase)

- Aanleg collageen.
- Eerste 3 a 4 weken veel collageen aanmaak.
- Bewegingsinformatie nodig: Welke richting?

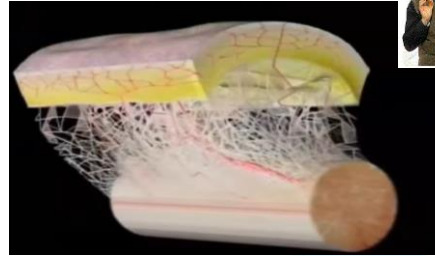
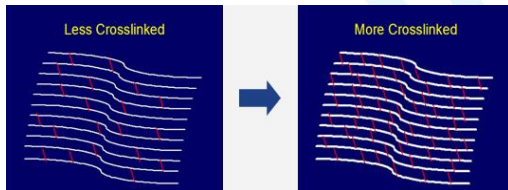


fibroblasten, type III-collageen



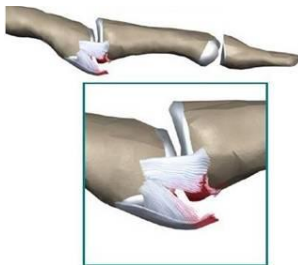
c. Remodelleringsfase

Ontstaan van dwarsverbindingen. Weefsel wordt steeds sterker.

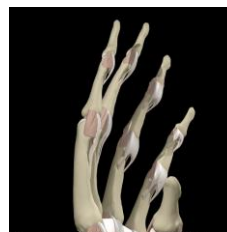


<https://www.youtube.com/watch?v=eW0lvOVKDxE&t=31s>
Guimberteau: strolling under the skin.

PIP-luxaties



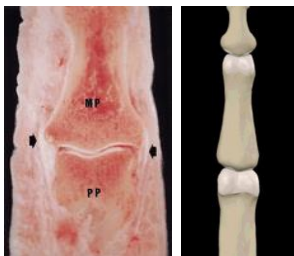Stabiliteit PIP-gewricht



Interactive Hand Therapy 1.1 © 2000 Primal Pictures Ltd.

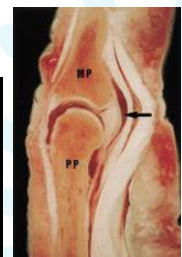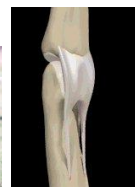- Vorm
- Volaire plaat
- Collaterale ligamenten

Vorm gewricht: scharniergewricht

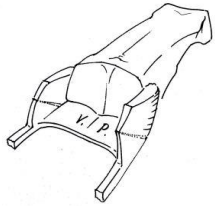


Volaire plaat

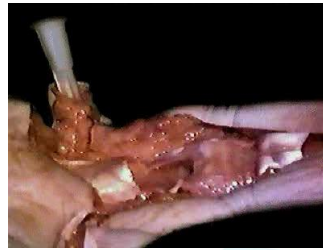Kraakbeenachtig weefsel met bepaalde mate van elasticiteit met checkrein ligaments.



Functie volaire plaat



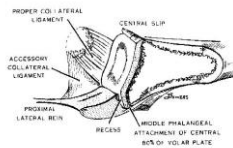
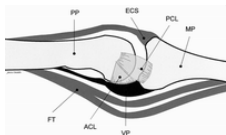
- Stabiliteit
- Limiteert (hyper)extensie: PIP >> MCP
- Bodem flexorpees



De volaire plaat moet glijden. Als de volaire plaat niet glijdt beweegt het gewricht niet.

Collaterale ligamenten

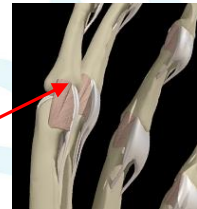- Proper coll. lig. (net dorsaal van bewegingsas)
- Accessory coll. lig. (waaivormige structuur, ophanging volaire plaat)



Critical corner

Stabiliteit naar extensie:

m.n. door lateraal-distale deel VP + collaterale ligamenten, ter hoogte van aanhechting op midphalanx.



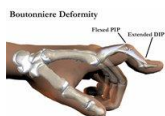
PIP-dislocatie



Hyperextensie: volair plaatletsel

Lateraal: collateraal bandletsel

Vaak gecombineerd letsel.

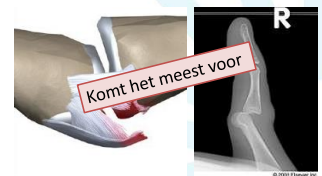
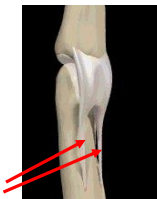
Dorsaal: letsel centrale slip extensorpees

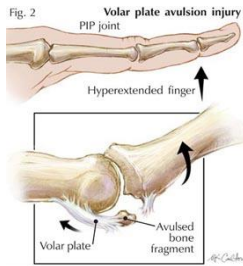
Type trauma

Langzaam trauma: proximale rupturering

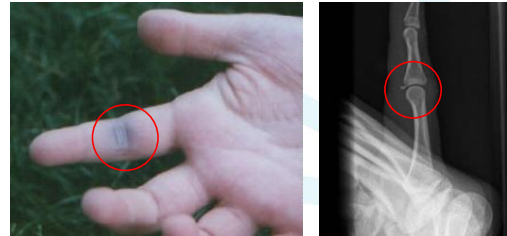Snel trauma: Distale rupturering met of zonder avulsiefractuur.



Volair plaatletsel



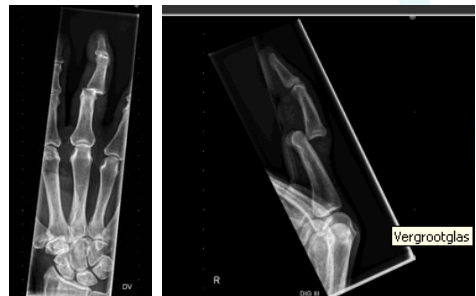
PIP-gewricht: volair plaatletsel.



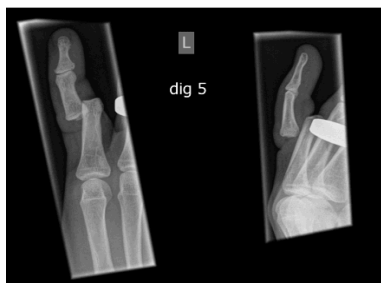Diagnose

- Anamnestic hyperextensietrauma
- Gezwollen PIP gewricht, met name aan volaire zijde
- Pijn met name bij (poging tot) beweging
- PIP staat pijnlijk in flexie of juist in dorsale (sub)luxatiestand
- Zelden wond of open luxatie.

Röntgenfoto



Röntgenfoto



Zijwaartse instabiliteit

- Vergelijk links-rechts
- Passieve instabiliteit met PIP in 0 graden = suspect PCL
- Passieve instabiliteit met PIP in 30 graden = suspect ACL

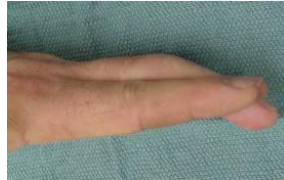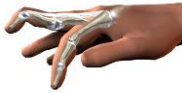Vroege diagnose belangrijk!

Complicaties bij niet adequaat behandelen:

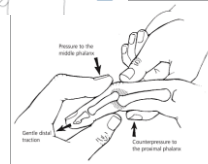
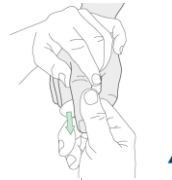-Swanneck-deformiteit.

-**Vaker:** Flexiecontractuur (pseudo-bouttonnière deformiteit)

Swan Neck Deformity

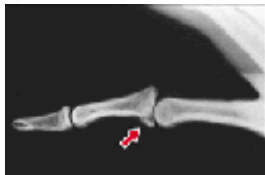

Acute fase



- RICE
 - rest
 - immobilize
 - cold
 - elevation
- Röntgenfoto
- Repositie onder oberst (door arts!)

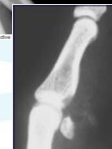
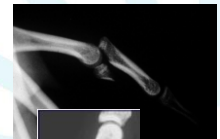
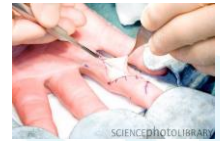Niet-operatief



- Bij avulsiefractuur < dan 30% gewrichtsoppervlak (Röntgenfoto!)
- Alle stabiele PIP-gewrichten na anatomische repositie
- Indien PCL nog stabiliteit geeft.
- Patiënt afhankelijk.

Operatief:

- Alle open luxaties.
- Avulsiefractuur > dan 30% gewrichtsopp.
- Fragmenten < 30% met actieve of passieve instabiliteit of wanneer ze niet reponeerbaar zijn.
- ligamentaire interpositie.
- Instabiliteit na repositie/
Volledig verlies stabiliteit.



Behandeldoelen

- Stabiel en (vrijwel) pijnvrij PIP gewricht
- Vrijwel volledig herstel van actieve extensie en volledig herstel van actieve flexie tot volledige vuist.



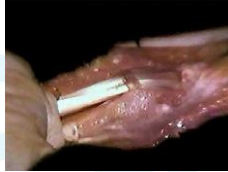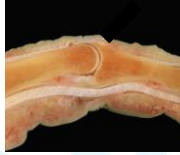
Aandachtspunten behandeling

- Oedeem bestrijden!
- Pijn bestrijden.
- Wondgenezing: approximatie wondranden!!
- Voorkomen van:
 - flexiecontractuur
 - swanneckdeformiteit
 - beperkende verklevingen.
- Op lengte houden intrinsieken.



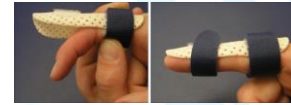Uitleg aan patiënt

- Het duurt lang!
- Voorkom nieuw trauma.
- Geen maximale (=over) strekking.
- Glijfunctie structuren: belang bewegen!
- Weinig kracht.
- Het duurt lang!



Nabehandeling

- Start: 3-5 dagen immobilisatie in 0-10 graden flexie.
- Daarna blokkeerspalk en start mobiliseren.



~~20-30°~~

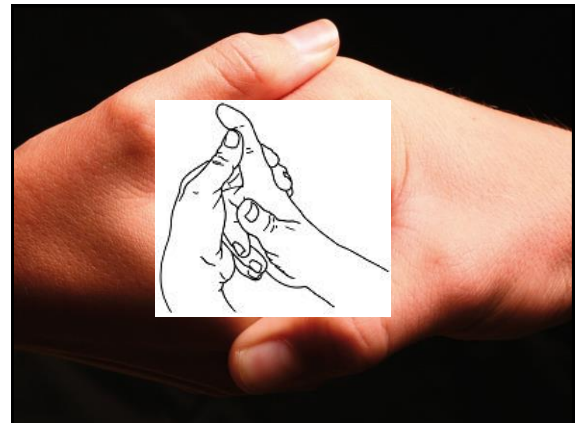
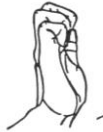

0-10° flexie

- Voorkomen flexiecontractuur.
- Echter: Bij hypermobile gewrichten of twijfel over approximatie wel 20-30°.

Oefeningen

- Extensie tot spalk.
- Actieve/passieve flexie.
- Glijoefeningen FDS/FDP
- Op lengte brengen intrinsieken.
- **DIP-flexie!!!**



- In 2-3 weken extensiebegrenzing afbouwen.
- Eventueel buddytape.




Zoek naar optimale balans





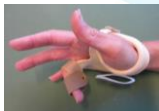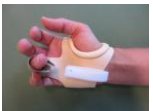Opbouw functionele inzet



Na 6 weken geen volledige extensie? start redresseren (statisch of dynamisch).



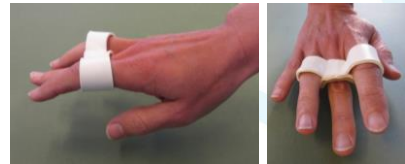
extensieredressie



flexieredressie

Voorzichtig met dynamisch redresseren wanneer er nog ontstekingsreactie/oedeem is.

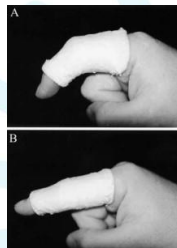
Functionele oefensplint -> relative motion splint



NB

- Wees alert op schade extensorpees bij onvermogen PIP extensie

Bij langdurige extensiebeperking of persistente zwelling/pijn

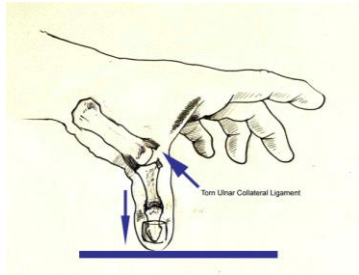


Overweeg: Serial casting

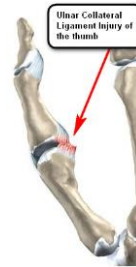Samengevat

- Bescherm beschadigde structuren.
- Voorkom contracturen/beperkende adhesies.
- Geleidelijke opbouw mobiliteit, stabiliteit, kracht, functionele inzet.
- Zeker in eerste fase goed opvolgen!
- Het duurt lang!

2a. MCP I gewricht: UCL-laesie




Oorzaak



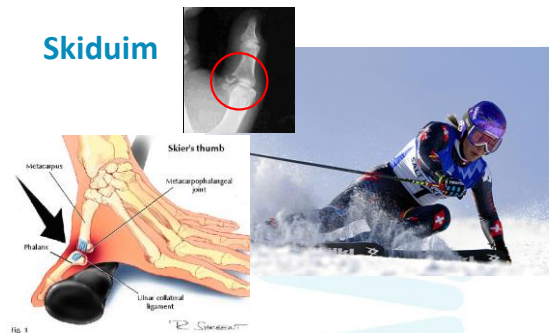Enmalig of langdurig inwerkende kracht in MCP naar radiair.

Gamekeepers' thumb



Repeterende beweging.


Skiduim



Onderzoek

Testen stabiliteit in extensie en 30° flexie. (links/rechts vergelijken!) of het ontbreken van een vast eindpunt.

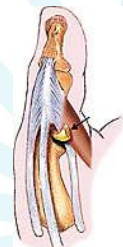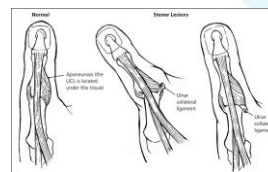
Indien ook instabiliteit naar extensie: Laesie volaire plaat.



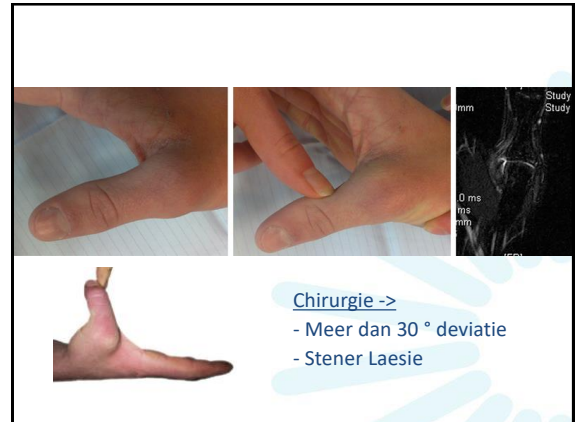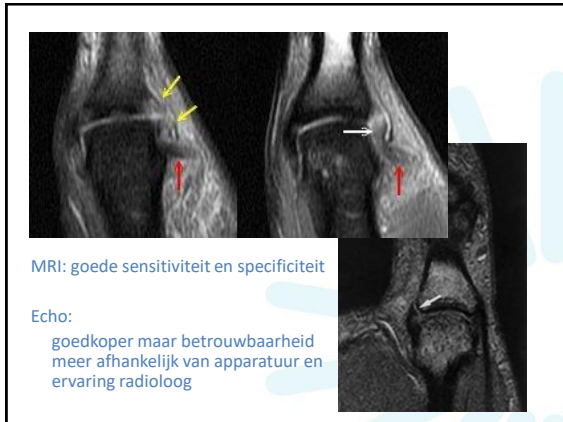
Partiële of complete laesie

Complete laesie

Risico: Adductor pollicis schuift tussen de uiteinden van het ulnaire collaterale ligament = *Stener laesie*.



© 2009 Elsevier Inc.

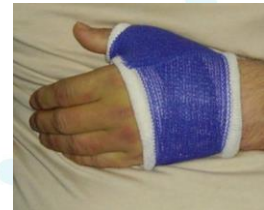

Niet-operatieve behandeling

Incomplete UCL-ruptuur.
Avulsie # met weinig tot geen dislocatie.

Niet-operatieve behandeling

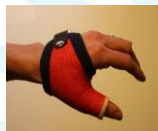- Niet afneembare spalk/ gips 3 à 4 weken
- MCP in $\pm 20^\circ$ flexie
- Lichte druk naar ulnair
- Indien mogelijk CMC in volledige palmair abductie



Bij voldoende stabiliteit:



- Afneembare spalk voor 2-4 weken.
- 5 x per dag spalk uit voor oefeningen.
- Eventueel tappen.



Oefeningen

- Actieve flexie/extensie.
- Krachttraining in pincetgreep (MC in lijn met P1).

NB

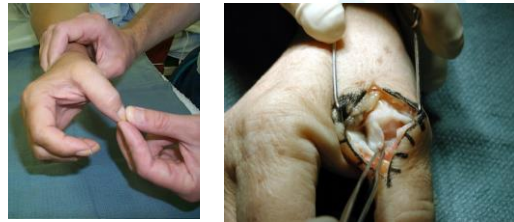- binnen pijngrens.
- voorkom krachten naar radiair.



Opbouw functionele inzet



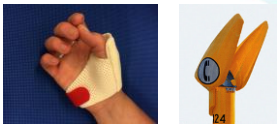Chirurgie



Nabehandeling bij operatie

In overleg met chirurg:

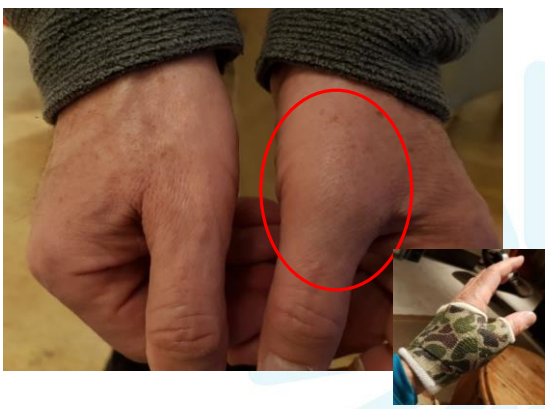- 4 weken immobilisatie MCP I: spalk alleen af om te oefenen.
- Bij groot risico op adhesies: evt. praatpaalspalk



- Daarna afneembare spalk: geleidelijk afbouwen.

Oefeningen

- Voorzichtig opbouwen ROM.
- **Stabiliteit belangrijker dan mobiliteit.**
- Peesglijden EPL/EPB/adductor.
- Opbouwen kracht (spiercorset MCP, pincetgreep).



Metten

- Pijn
- ROM
- Stabiliteit
- Kracht (pincetgreep)
- ADL-functioneren

Pas volledig belastbaar na 12 weken!



**Handtherapie..
Dansen en balanceren**



Dank voor uw aandacht!



www.hpc.nl
sjanse@hpc.nl