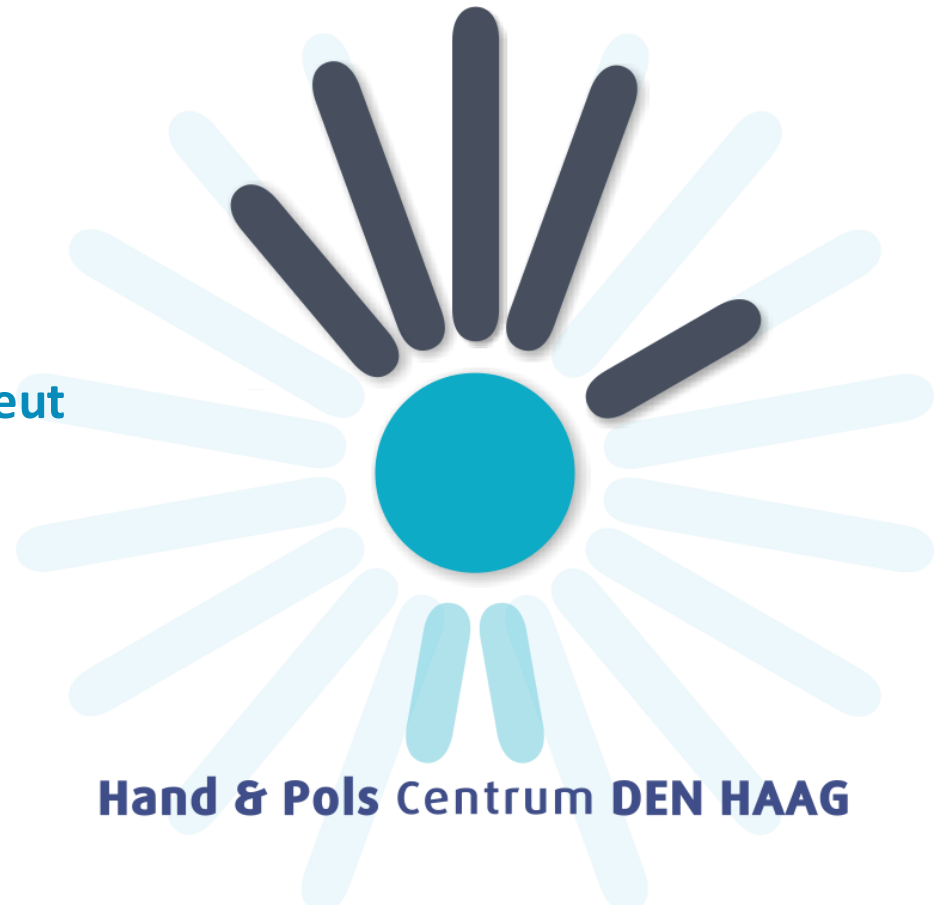

CMC 1 artrose

7 maart 2024

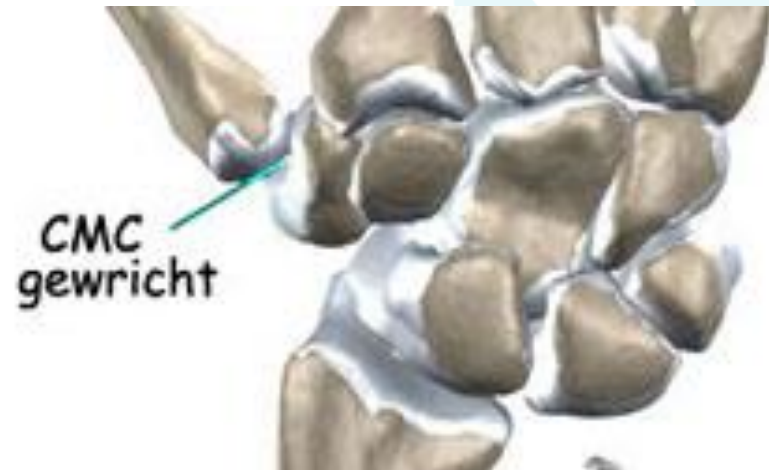Karin Boer-Vreeke
Ergotherapeut-handtherapeut
CHT-NL/ECHT



Hand & Pols Centrum DEN HAAG

Inhoud presentatie

- CMC 1 gewricht
- Ontstaan van artrose
- Diagnostiek CMC 1 artrose
- Gradaties van CMC 1 artrose
- Behandeling van CMC 1 artrose
 - Conservatief
 - Operatief
- Soorten spalken
- Oefentherapie
- Adviezen ADL
- Conclusie



CMC 1 gewricht

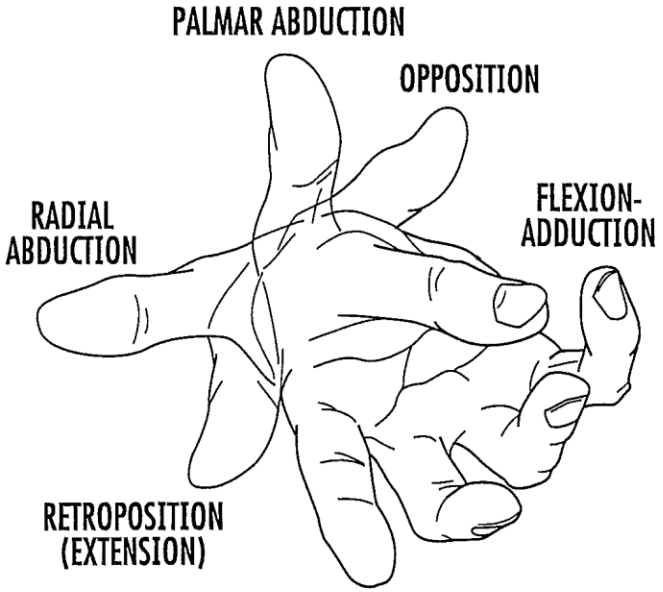
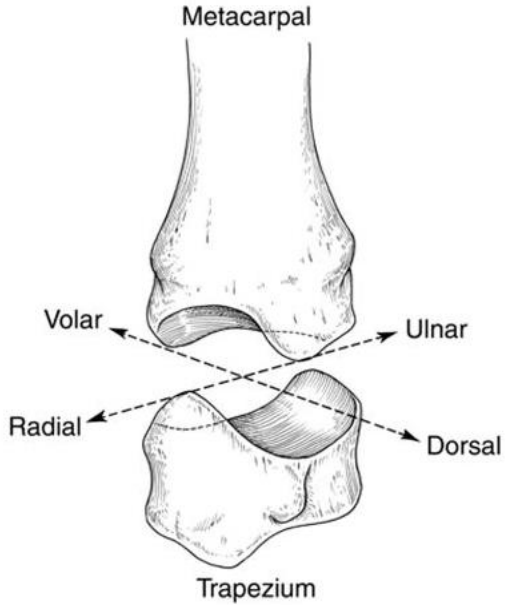
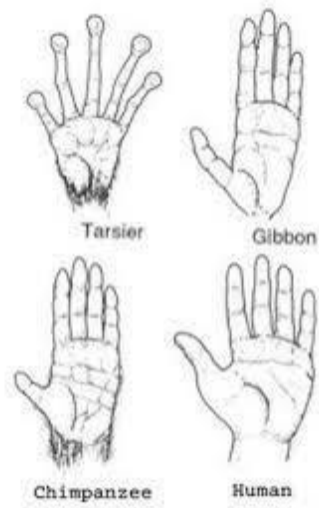

FIG. 2

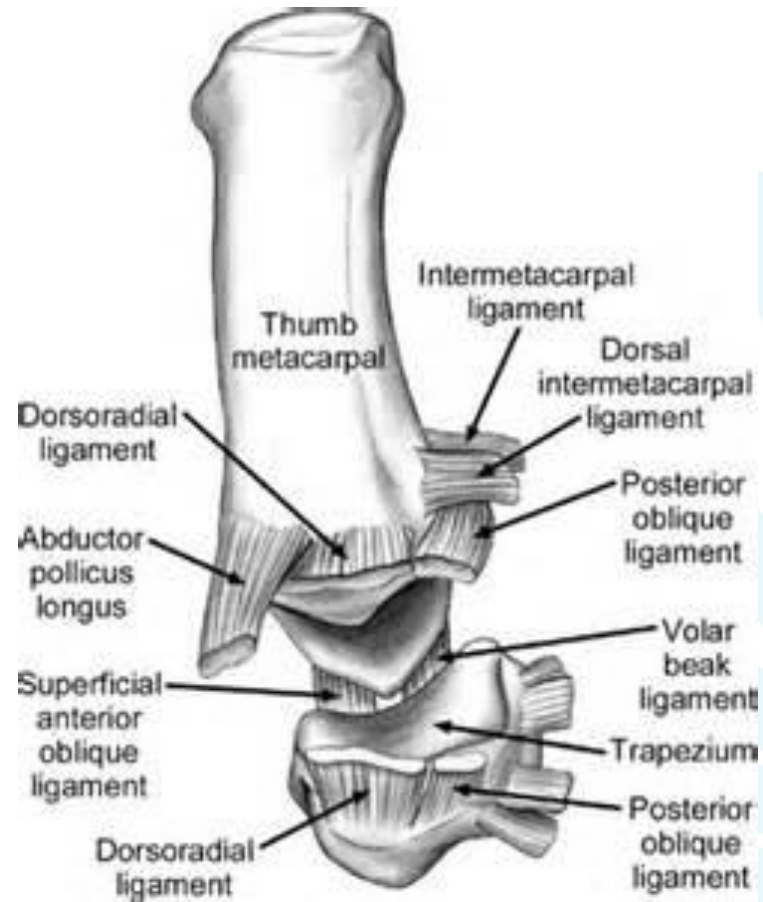
CMC 1 gewricht



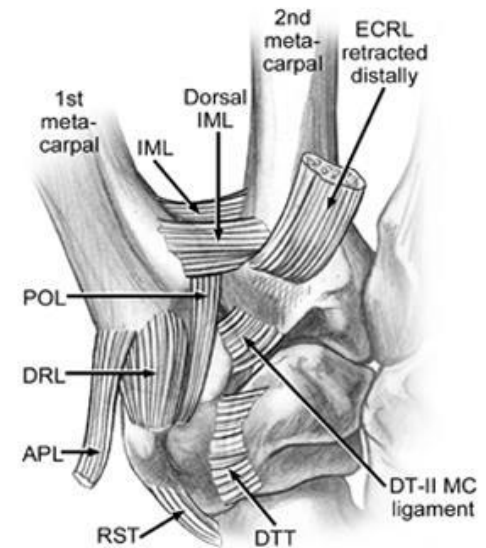
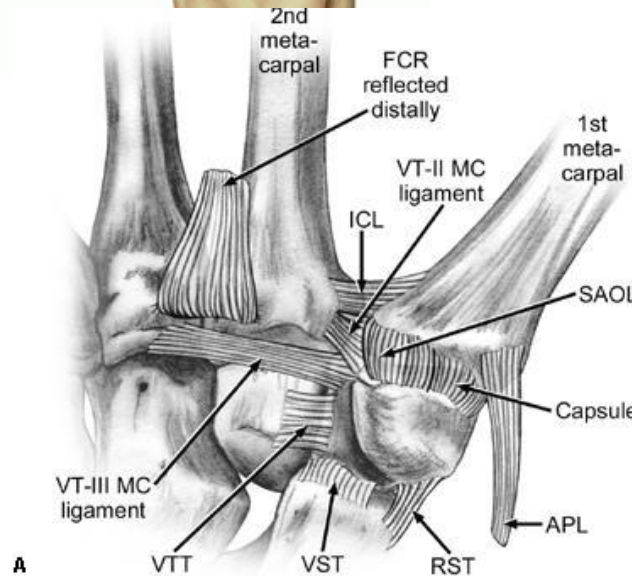
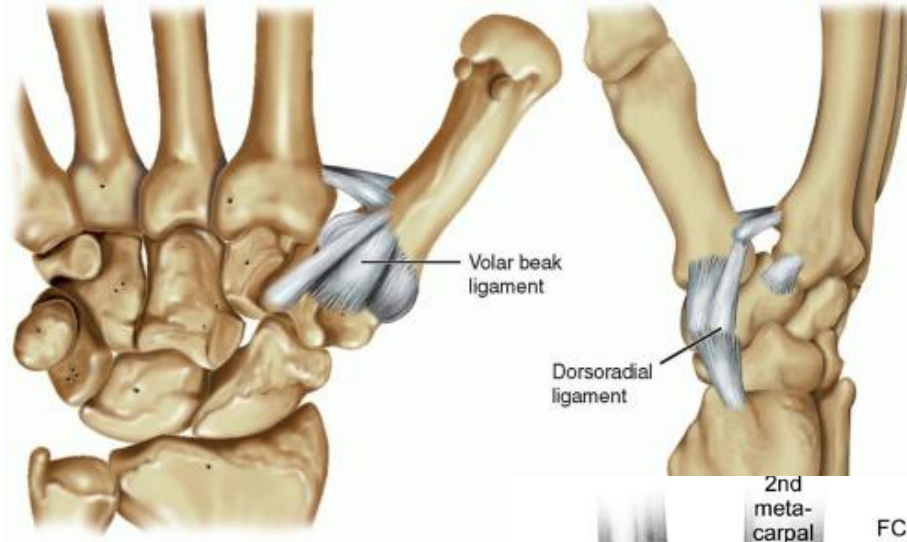
CMC 1 gewricht

Passieve stabiliteit
door 8 gewrichtsbanden

Actieve stabiliteit door spieren

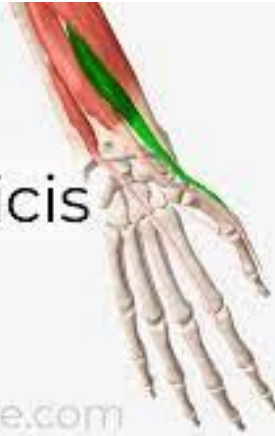

Banden CMC 1 gewricht



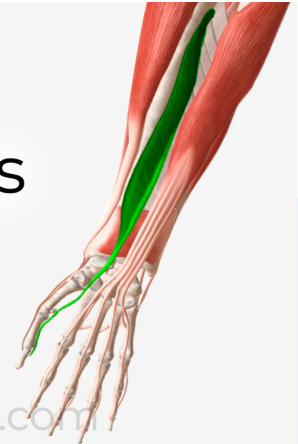Extrinsieke spieren duim

Extensor Pollicis
Brevis



anatomyzone.com

Flexor Pollicis
Longus



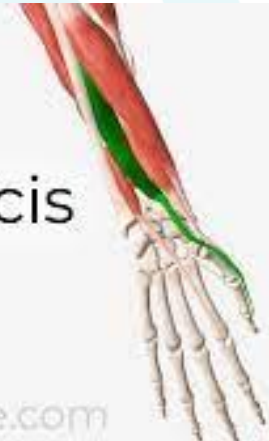anatomyzone.com

Abductor Pollicis
Longus



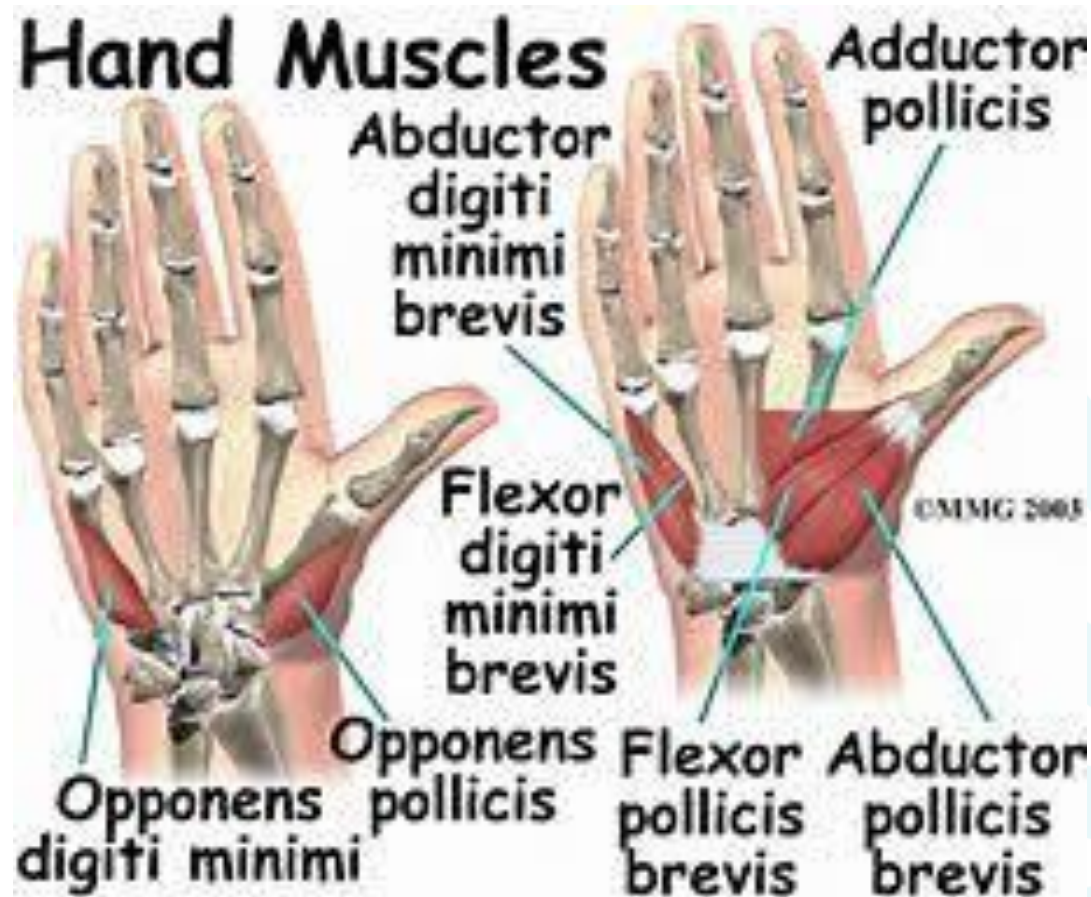anatomyzone.com

Extensor Pollicis
Longus



anatomyzone.com

Intrinsieke spieren duim



Ontstaan van CMC 1 artrose

- 1 Ligamentaire laxiteit**
- 2 Hoekstand tussen trapezium en MC I**
- 3 Rotatie bij pincetgreep**
- 4 Hyperextensie van het MCP**



CMC 1 als fundering huis



Musculatuur als tuigage mast



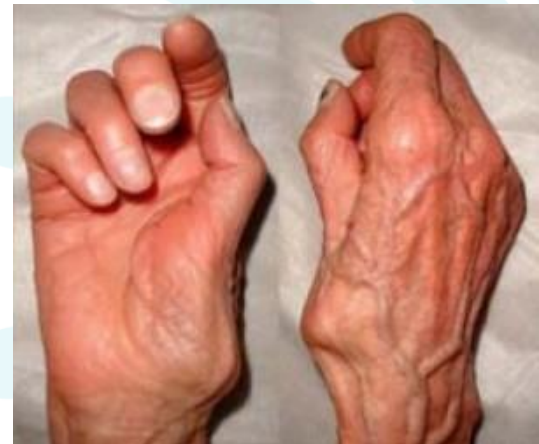Diagnostiek CMC 1 artrose

Anamnese: waar zit de pijn, duur en verloop

Lichamelijk onderzoek:

1. Kijk
2. Voel
3. Grinding test en dorsal shift test
4. Weerstands testen voor spierkracht en balans

Röntgen onderzoek alleen als het je beleid zou veranderen!



Richtlijn behandeling artrose NHG

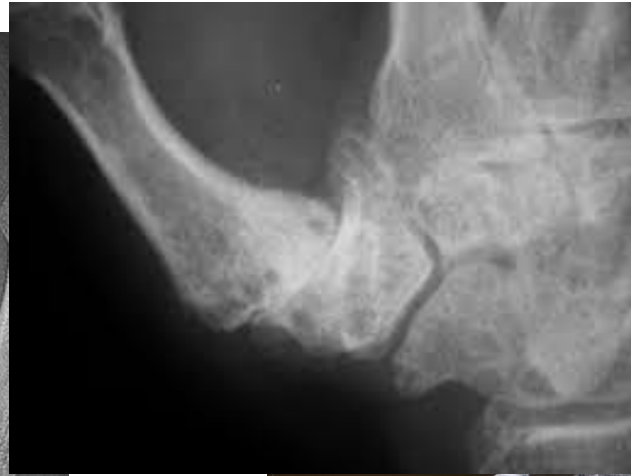
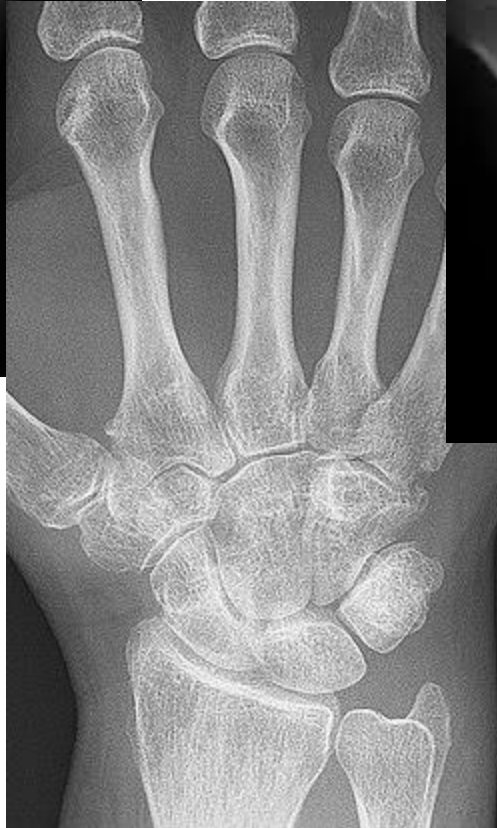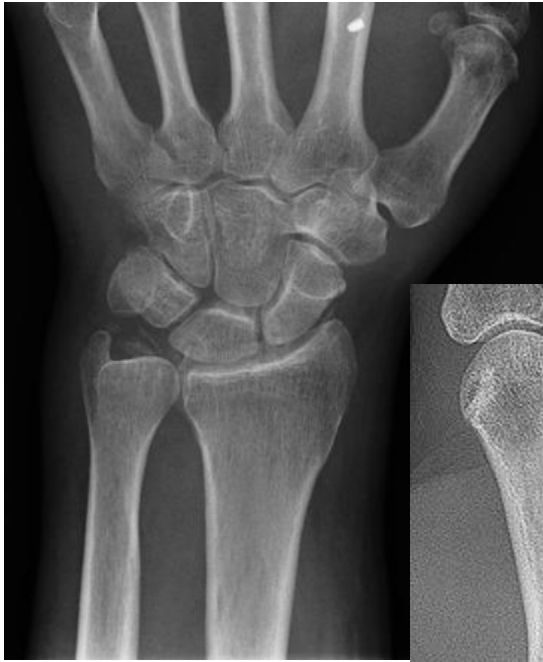- Symptomen: pijn, zwelling, stijfheid of bewegingsbeperking van PIP- en DIP-gewrichten of CMC-I-gewricht.
- Vraag naar trauma van de hand en/of pols; lokalisatie van de klachten/aangedane gewrichten; startpijn en startstijfheid; zwelling en ochtendstijfheid (korter dan een half uur); pijn bij wringende bewegingen; mate van hinder in de dagelijkse activiteiten (grijpen en knijpen) en verminderde kracht.
- Let op benige verdikkingen bij de PIP- of DIP-gewrichten, een eventuele adductiecontractuur van CMC-I met hyperextensie van MCP-I-gewricht. Onderzoek de mobiliteit van de pols en van hand- en vingergewrichten en de knijpkracht.
- Laboratorium- en röntgenonderzoek zijn niet nodig.
- Overweeg ergotherapeutische adviezen en oefeningen gericht op het versterken van de handspieren of een spalkbehandeling bij CMC-1-artrose.
- Adviseer zo nodig pijnstilling. Eerste keus is een lokaal NSAID. Vervolgens: paracetamol of oraal NSAID.
- Verwijs naar chirurg bij aanhoudende pijn of bewegingsbeperking (vooral van het CMC-gewricht).

Gradaties CMC 1 artrose o.b.v. x-foto

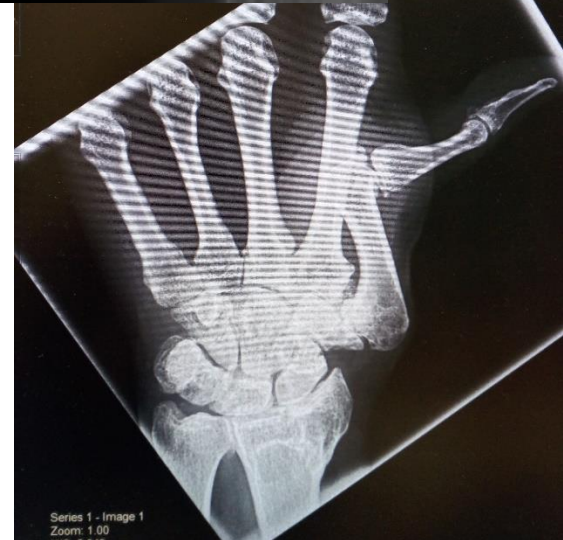	Radiologische afwijkingen	Status Kraakbeen
Eaton I	geen	CMC1: normaal of verdikt
Eaton II	Geringe gewrichtsspleet vernauwing, osteofyten < 2 mm	CMC1: milde tot matige kraakbeenbeschadiging
Eaton III	Gewrichtsdestructie: sclerose/cysten subchondraal, osteofyten > 2 mm, subluxatiestand	CMC1: ernstige kraakbeenbeschadiging
Eaton IV	Degeneratieve veranderingen van CMC en STT gewricht, grote osteofyten en sclerose	CMC1 en STT ernstige kraakbeenbeschadigingen

Eaton Glickel

Eaton Glickel



48310117 Patient ID: 17506223
Image Reset Hang Prot. Study Layout View
Sglo Thorax CT Helsen
SR DLSR CT SR
14-03-17 14:05:17



Onderzoek Berggren et al.

journal of plast reconstruct handsurgery 2001

33 patiënten die in aanmerking kwamen voor OK

3 groepen : 1 Ergotherapie (hulpmiddelen en advies)

2 Ergotherapie en semi rigidespalk

3 Ergotherapie en softsplint

Na 7 maanden 70% geen OK meer nodig (10)

Na 7 jaar 70% nog steeds geen OK (12)



Onderzoek Tsehaie et al. 2018

www.archieves-prm.org

809 patiënten tussen 2011 en 2014 behandeld bij Xpert Clinic met spalktherapie, wekelijks oefentherapie en ADL advies.

1 tevredenheid, pijn en functie gemeten bij aanvang zijn in 32-42% voorspellend in uitkomst na 3 maanden en de waarschijnlijkheid dat er een operatie volgt.

2 bij geen verbetering in 6 weken is de kans 73-83% dat die verbetering er na drie maanden ook niet zal zijn.

Conclusie: start altijd met een spalk en therapie, maar wacht niet te lang met besluit tot opereren.



Richtlijn behandeling CMC 1 artrose

Spalktherapie

Oefentherapie

Advies ADL

Injectie corticosteroid

Operatief



spalktherapie

Doel van de spalk:

1. Ondersteunen
2. Corrigeren
3. Aanleren juiste duimpositie in ADL

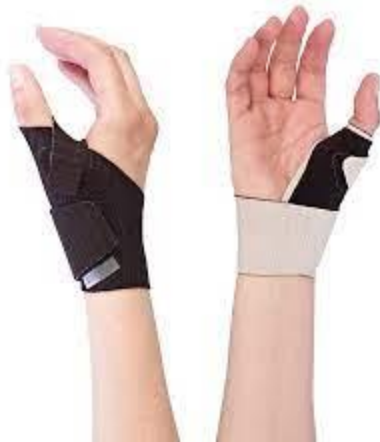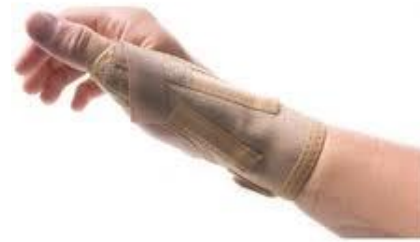Type spalk:

1. Confectie
2. Custom made (material en vorm)
3. Duurzaam (instrumentmaker)

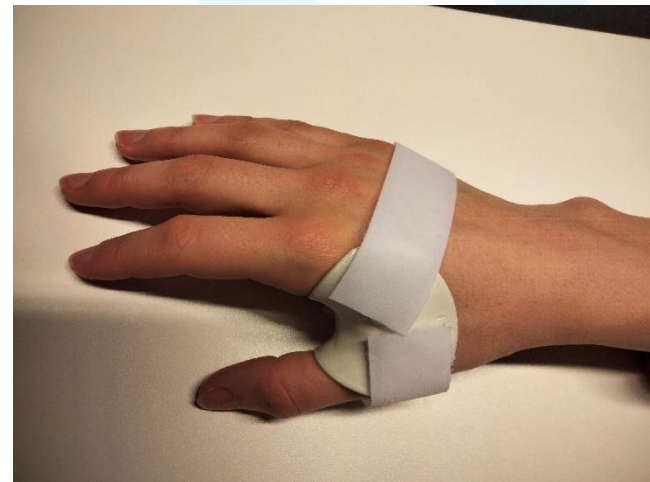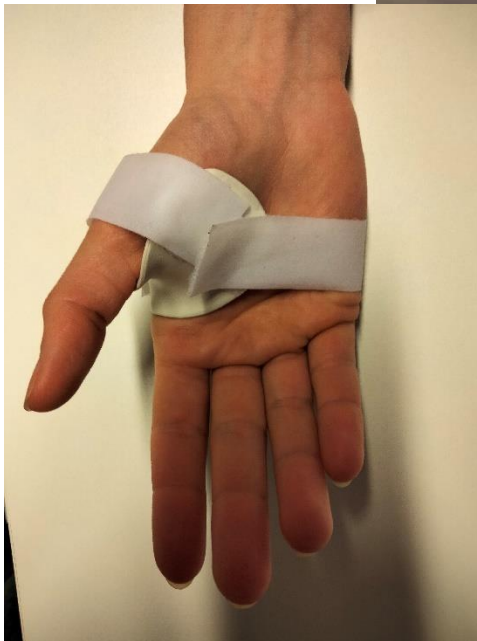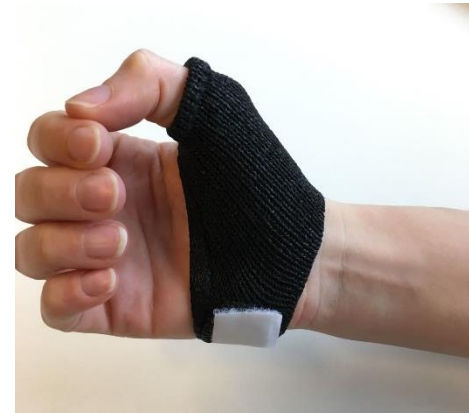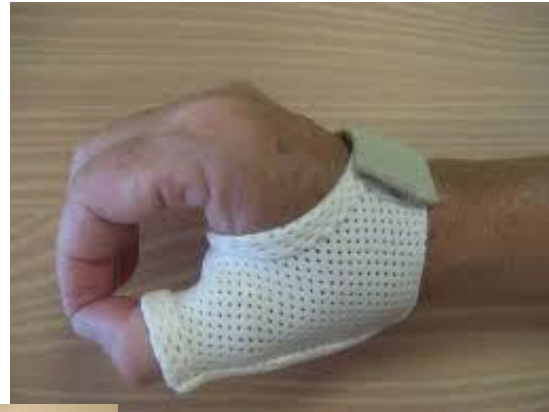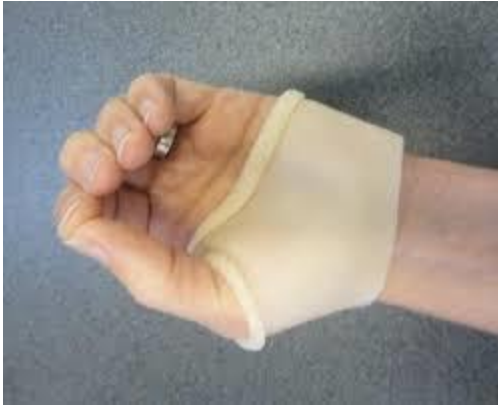Draag advies!!!



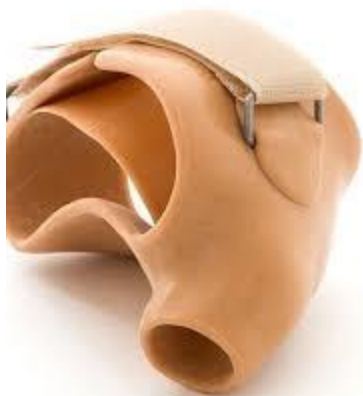Spalktherapie confectie



Spalktherapie custom made

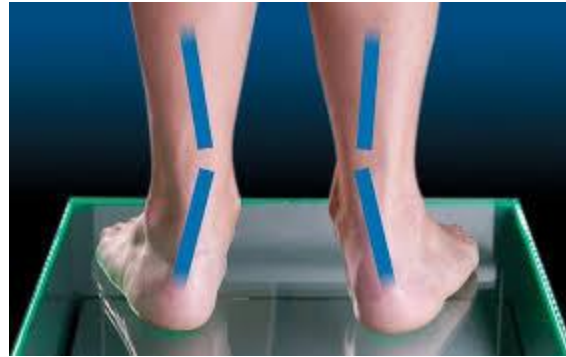

Spalktherapie duurzaam

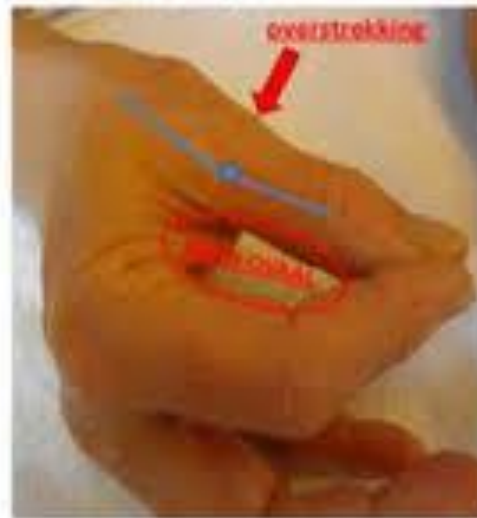

Oefentherapie

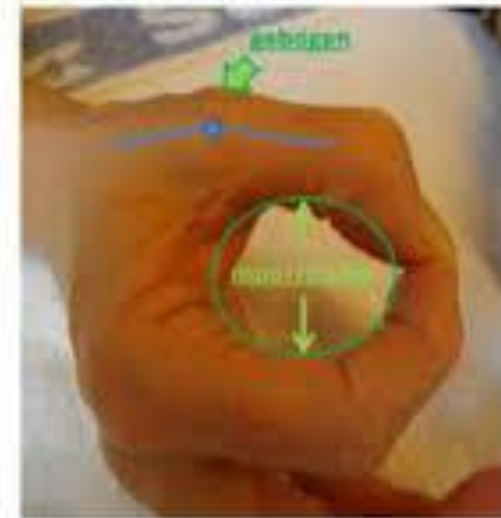
Coördinatie
Stabilisatie
Kracht



Foute positie



Goede positie



Oefentherapie

Coördinatie
Stabilisatie
Kracht



Oefentherapie

Coördinatie

Stabilisatie

Kracht



Oefentherapie

Coördinatie

Stabilisatie

Kracht



Oefentherapie

Coördinatie
Stabilisatie



Kracht: pas als coördinatie en stabiliteit aanwezig zijn of door een spalk worden ondersteund!

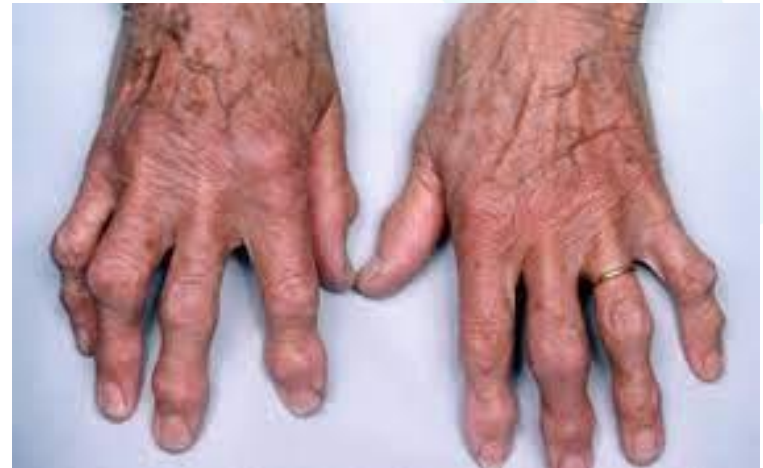
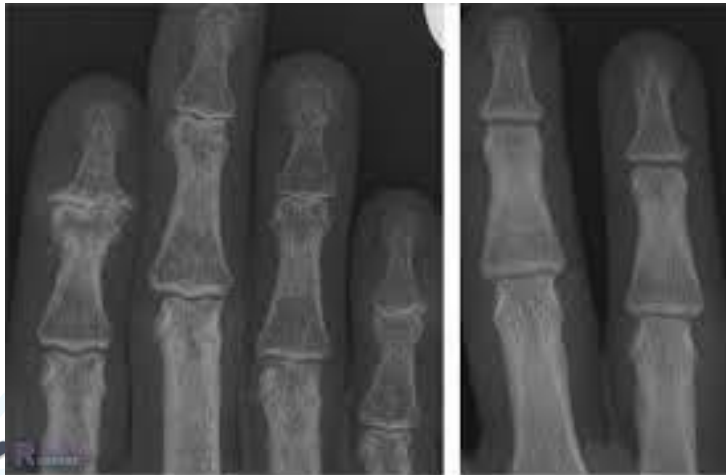
Artrose PIP en DIP gewrichten

Kenmerkende verdikking

Pijn na belasten

Op termijn stands verandering

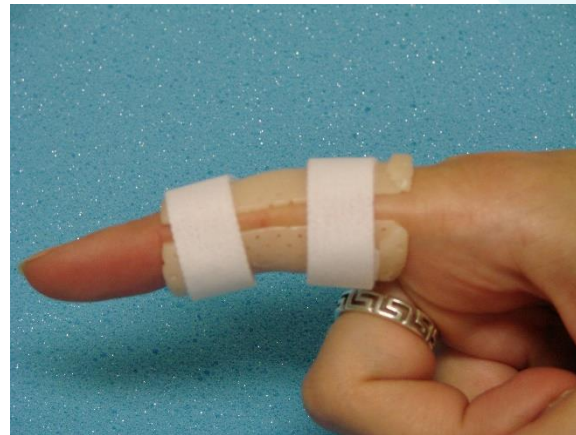
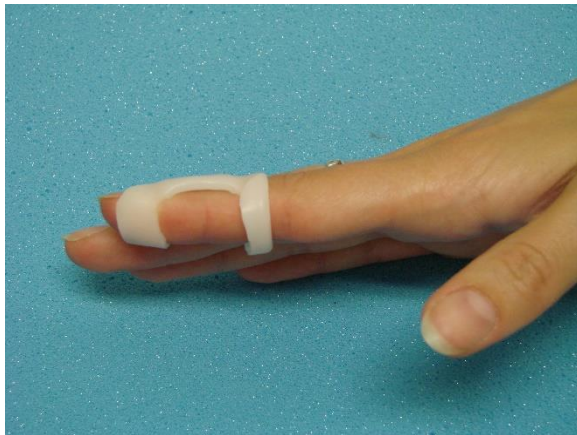
Artrose PIP en DIP gewrichten

Spalkje als rust bij activiteiten

Oefeningen voor behoud mobiliteit

Oefeningen voor balans



ADL adviezen

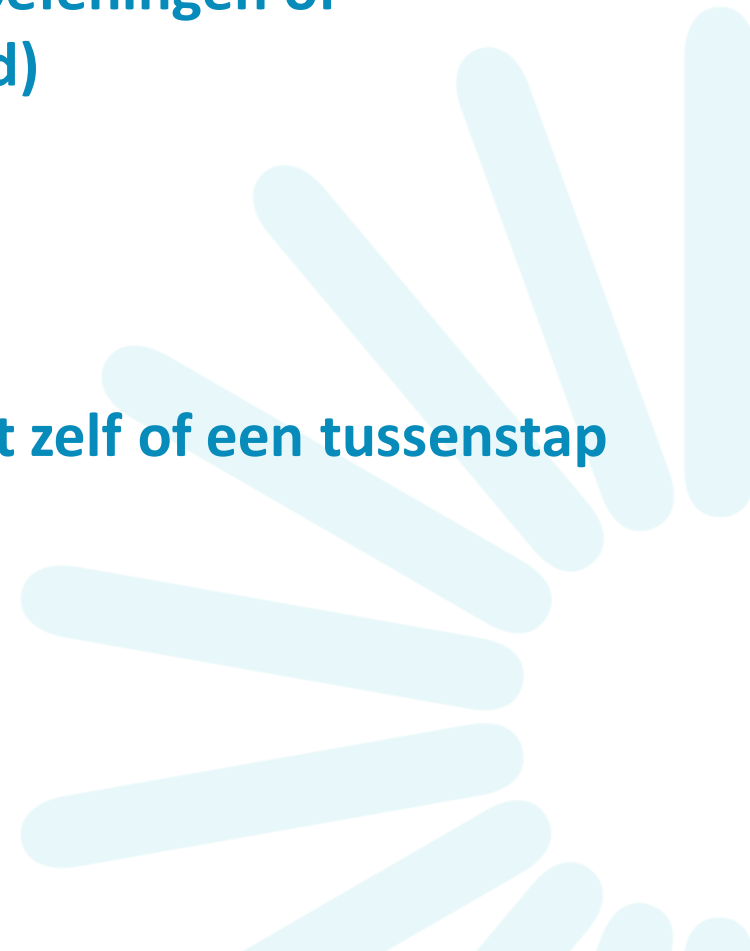Analyseer het probleem!!

Bedenk mogelijke oplossingen (spalk, oefeningen of hulpmiddelen, belasting belastbaarheid)

Probeer uit wat werkt

Let op de stand van de duim in ADL!!!!

Maak het liefst gebruik van de activiteit zelf of een tussenstap er naartoe.



hulpmiddelen



Adviezen ADL

Belasting belastbaarheid



© Can Stock Photo - csp5353740

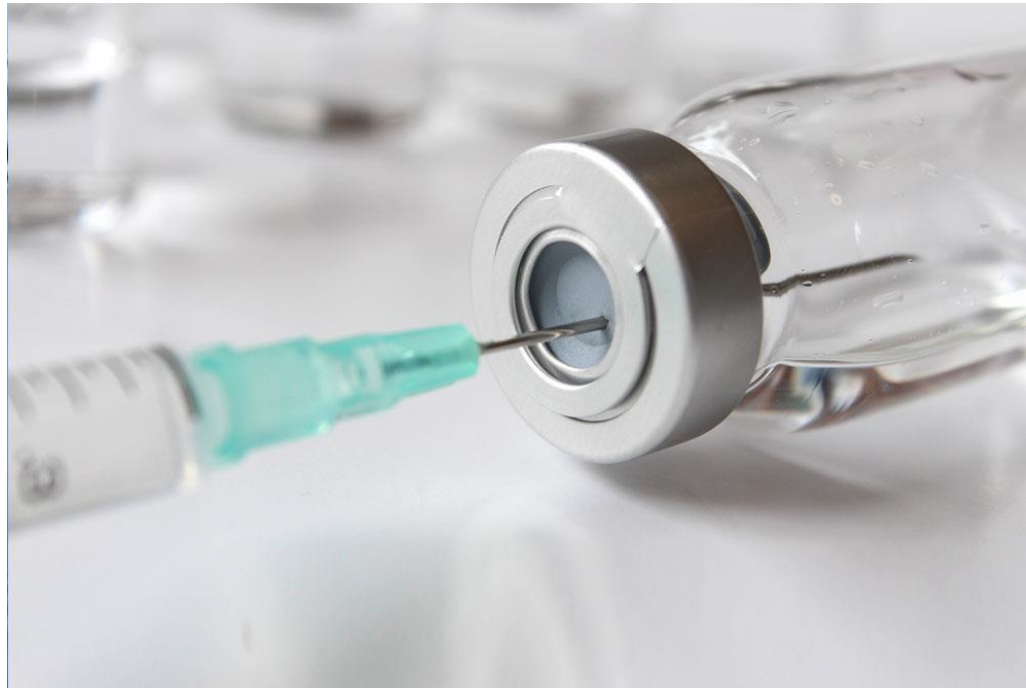

Let op de stand in ADL!



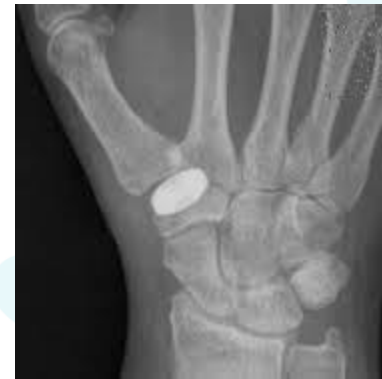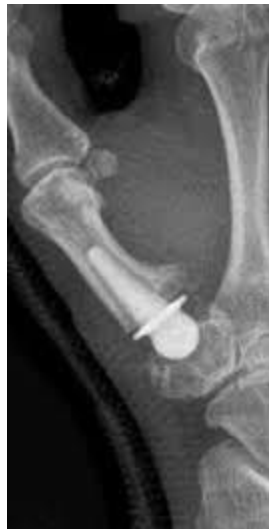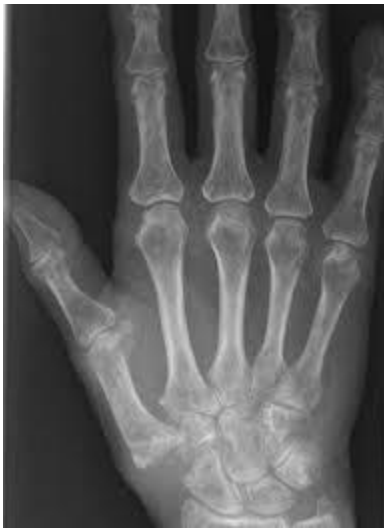Injectie corticosteroid

Werkt alleen als de pijn puur in het gewricht zit



Operatieve mogelijkheden

Trapezium geheel of gedeeltelijk verwijderen, holte opvullen met niets of iets. Iets uit de kast of iets uit eigen lichaam.



Soorten operaties

1. **2011 systematic review, 8 verschillende operaties vergeleken. (Vermeulen et al, Am Journ hand surgery)**
2. **Het maakt niet uit welke techniek, maar als je er iets tussen stopt liever iets uit eigen lichaam.**
3. **Als de chirurg iets vaker doet is de kans op success groter.**



nabehandeling

1. 4-6 weken polsduimspalk
2. Afbouwen van de spalken, opbouwen mobiliteit, coördinatie en stabiliteit.
3. Opbouwen tot volledig belasten 3-4 maanden post OK



Conclusie

- **Veel voorkomende vorm van handartrose**
- **Eerst conservatief traject voor besluit tot operatie maar wacht niet te lang**
- **Conservatief behandelen is meer dan alleen een vlinderspalk!**



Bedankt voor jullie aandacht.

Vragen???

