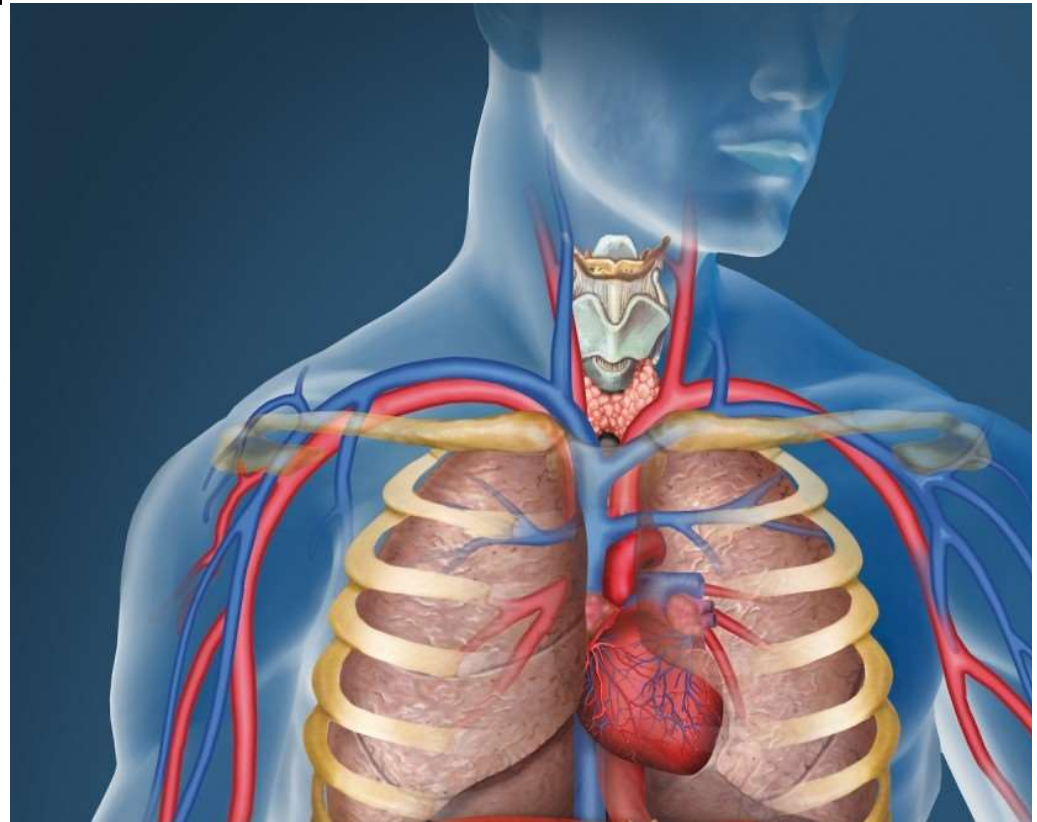
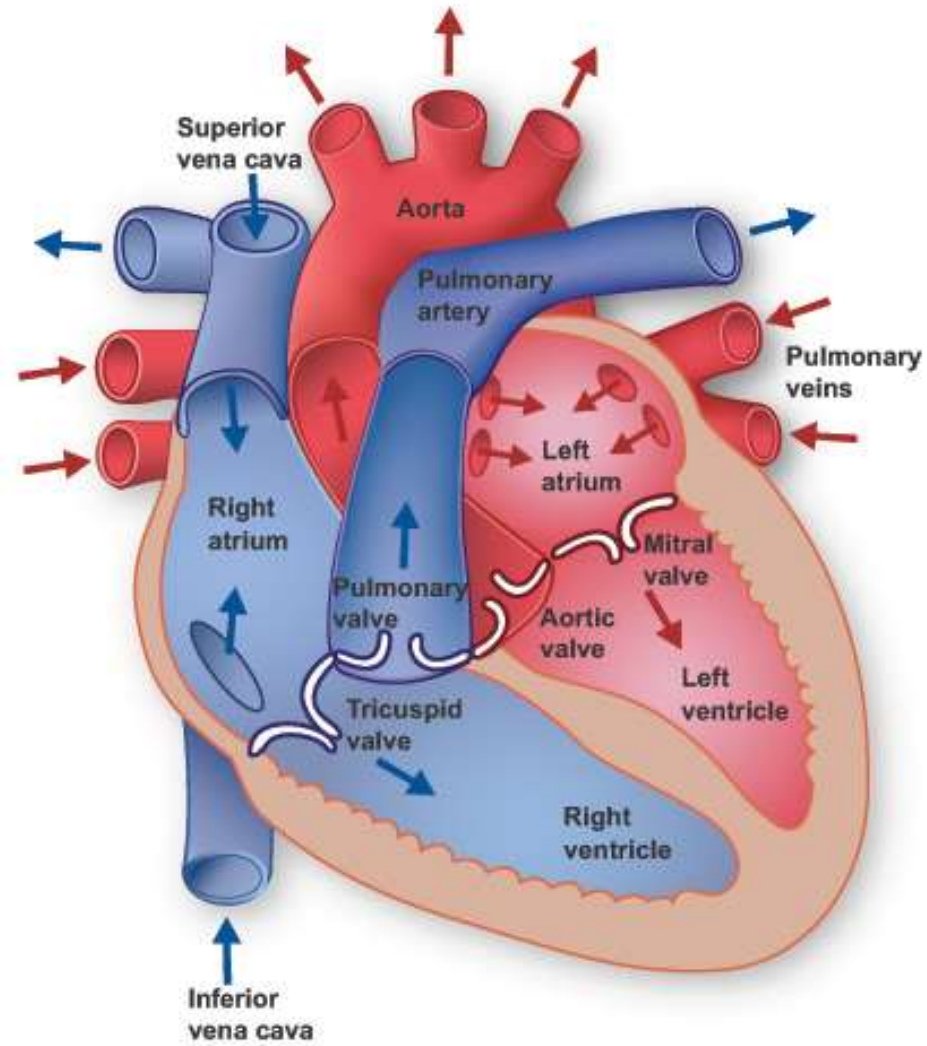


[hjertet]

- Hjertespidsen mod venstre
- Mellem lungerne, en del af mediastinum
- Foran spiserøret
- Bag sternum og costae
- Over diaphragma

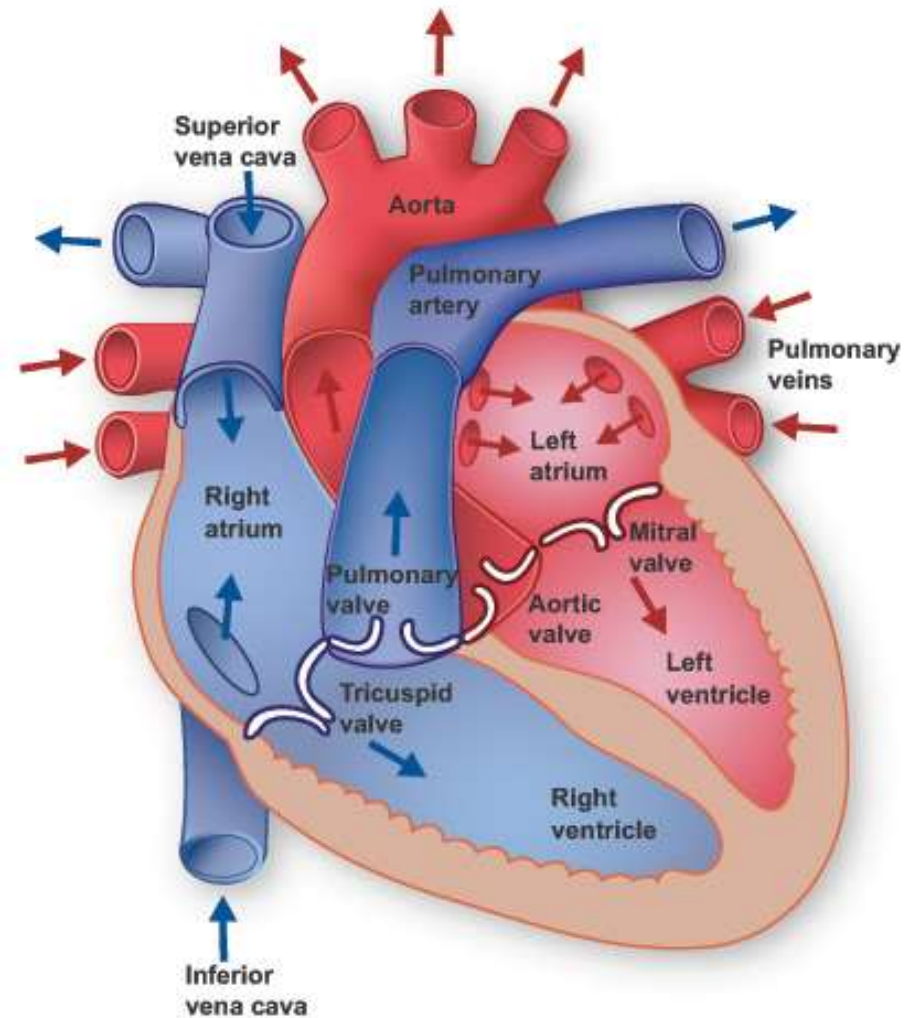


[hjertet]



[hjertets funktionelle blodforsyning]

Funktionelt blod:
Det blod hjertet
pumper videre,
men ikke selv
får gavn af



[hjertets nutritive blodforsyning]

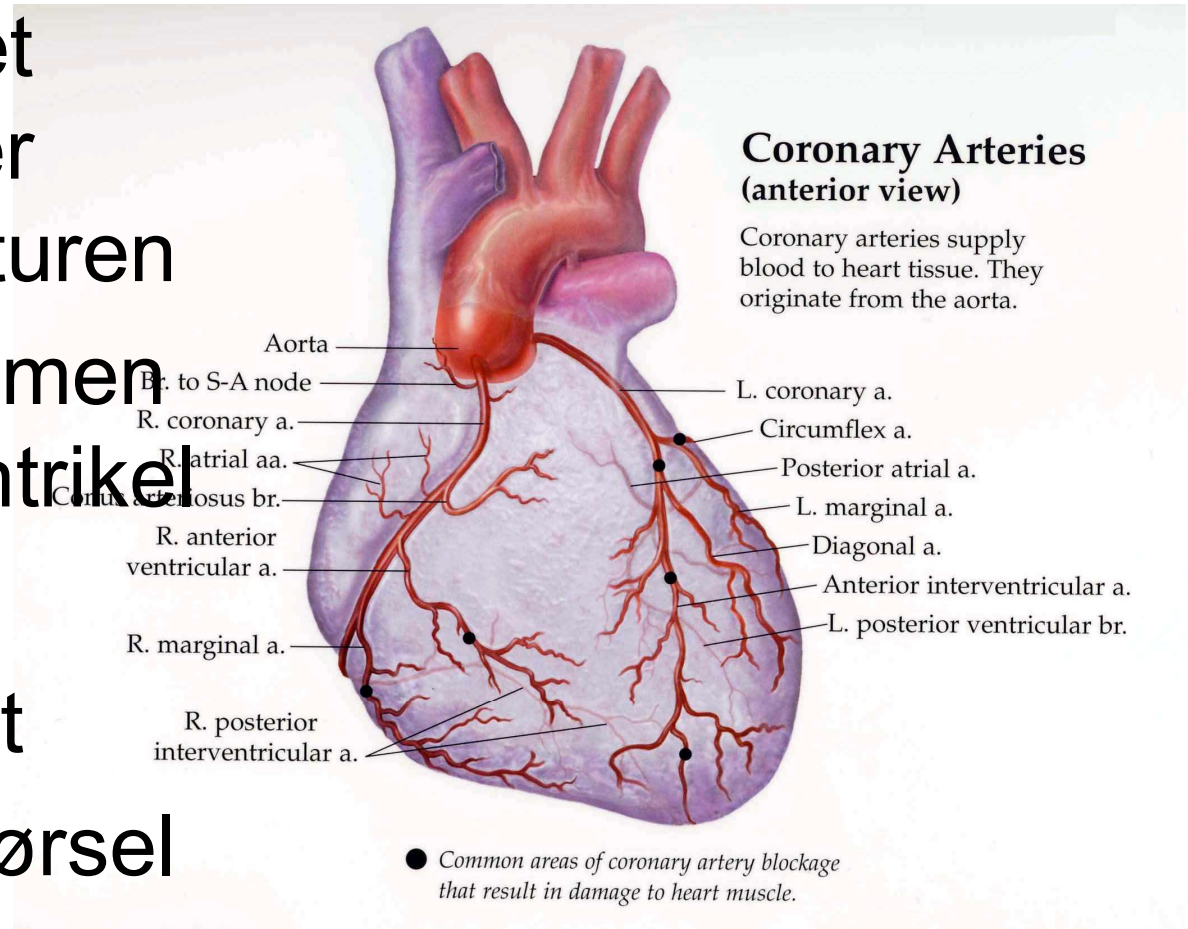
Nutritivt blod: Det blod, der nærer hjertemuskulaturen

5% af blodstrømmen fra venstre ventrikel

Kranspulsårer

Blodprop i hjertet

Konstant blodtilførsel



[åreforkalkning i kransårerne]

- Alkohol + fed mad + animalsk protein
- Pletvis fortykkelse i blodåreernes vægge af kolesterol og kalk
- Ses ofte hos patienter med sukkersyge, forhøjet BT samt forhøjet kolesterol, rygere, dårlig livsstil
- Symptomer: hjertekrampe, blodprop
- Behandling: forebyggelse

[angina pectoris]

- Sygdom i koronararterierne
- Hjertekrampe ses når hjertemusklens ikke forsynes med tilstrækkelig mængde ilt
- Symptomer: trykkende brystmerter med udstråling, typisk til venstre arm
- Årsag: typisk åreforkalkning
- Behandling: nitroglycerin (symptombehandling), betablokkere, bypass eller ballonudvidelse

[andre uregelmæssigheder]

Hjerteflimmer:

<http://www.hjerteflimmer.dk/hvad-er-atrieflimren/den-medicinske-forklaring/>

Uregelmæssige hjerteslag:

De elektriske impulser samordnes ikke optimalt