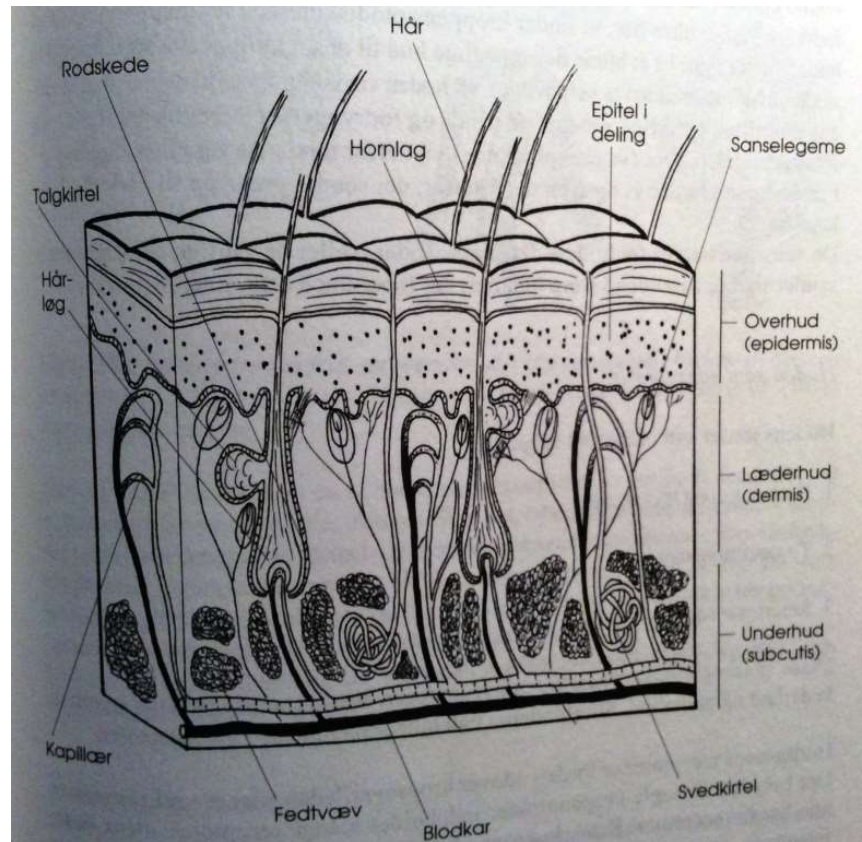


[huden]

Hudens generelle forhold

- Beskytter
- Isolerer
- Varmeregulering
- Sanseorgan



[overhuden]

Epidermis

Flerlaget forhornet pladeepitel

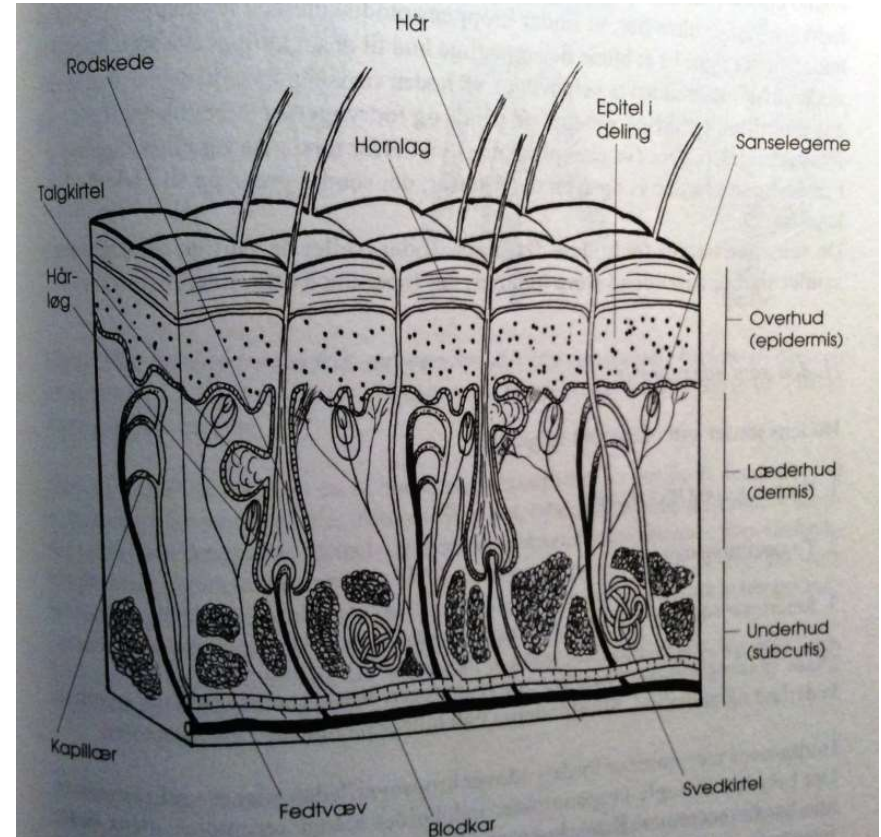
Basalceller

Melanocytter – fremstiller pigment (melanin)

Hornlag inkl. keratin

[læderhuden]

Dermis
Fast fibrøst bindevæv
Blodkar
Lymfekar
Sensoriske nerveender
Sanseløgeme
Talgkirtler
Svedkirtler
Hår-follikler



[under huden]

Subcutis

Løst bindevæv

Fedtvæv

Mobilitet

Ødem

Arterier

Sensitive nervebundter

