

Efter fem timmar...

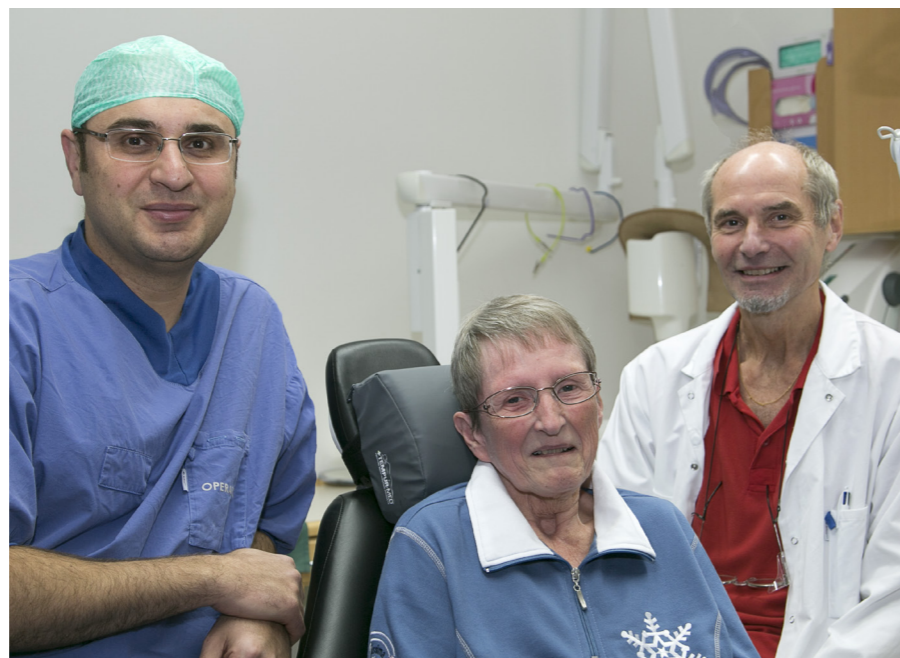Nya **käkleder** av titan

När Inger drabbades av reumatism för 23 år sedan visste hon inte vilken resa hon skulle komma att få uppleva inom sjukvården. Nu vid 73 års ålder har hon hittills fått båda knälederna utbytt, likaså båda höftlederna och dessutom höger axelled – och nu senast båda käklederna. Inom kort väntar en ny axelled på vänster sida och därefter kommer knogarna på båda händerna att opereras. Närmare begreppet ”reservdelsmänniska” går knappast att komma.

PROBLEMEN MED KÄKARNA började vid millennieskiftet och Inger remitterades av reumatologen på Mälarsjukhuset i Eskilstuna till vår bettfysiolog Bengt Adérn. ”Hon var en otroligt tålig patient” berättar Bengt. ”Jag behandlade för smärtorna till och från i ett halvår med bra resultat (hon tålde inte ytterligare kortisonbehandling), men problemen återkom och förvärrades. Jag såg då ingen annan utväg än att remittera henne till Huddinge sjukhus. Det var 2005.”

I Huddingen konstaterades att båda käklederna var svårt angripna av artros. Man öppnade, jämnade till och tog bort brosk och pålagringar. Det stoppade dock inte artrosen i käklederna och för ett år sedan blev problemen med värk och svårighet att öppna munnen och tugga akuta. Röngen visade en påtaglig försämring med näst intill totalt eroderade käkleder. Återstod inget annat alternativ än att ersätta de förstörda käklederna med proteser av plast och titan.

TEXT OCH FOTO MATS ÖDMAN



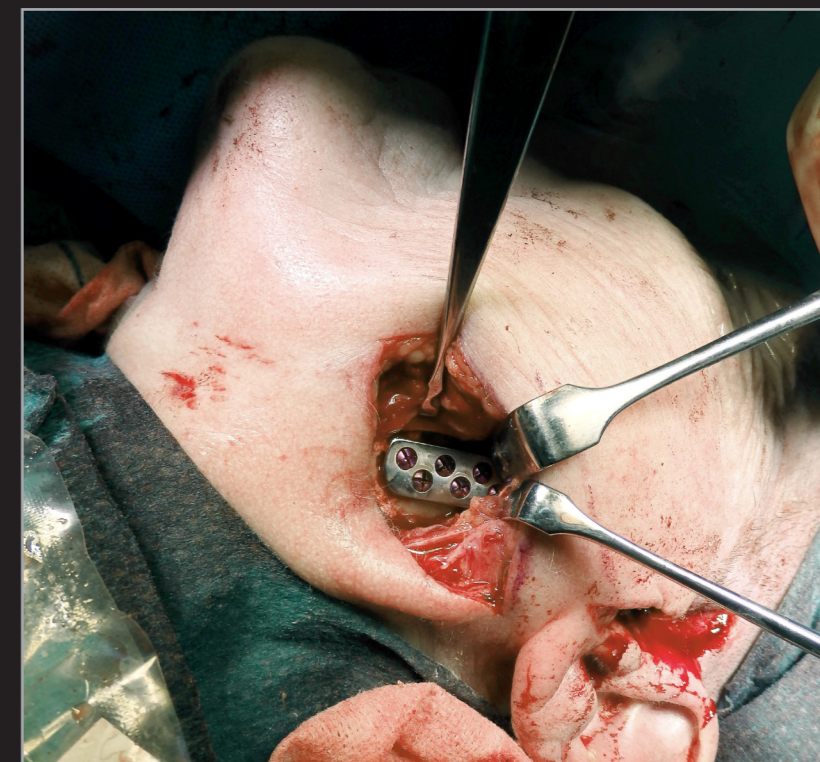
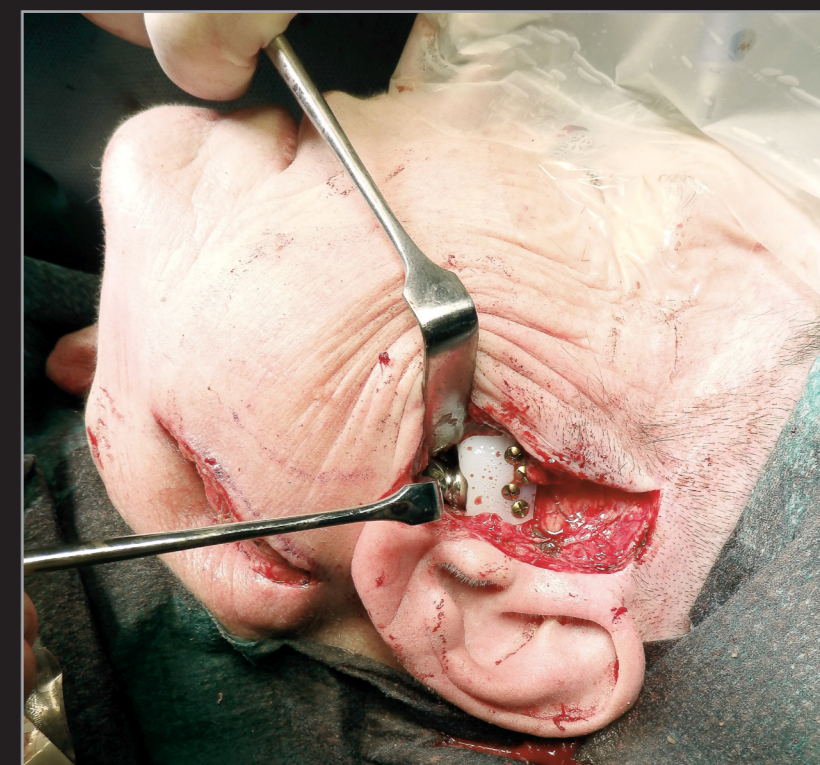
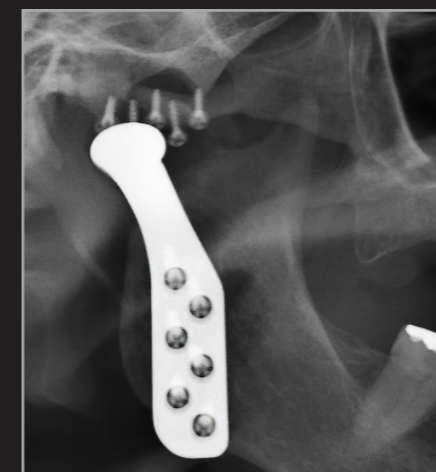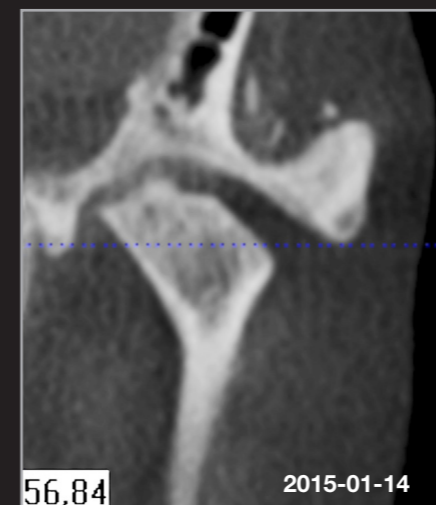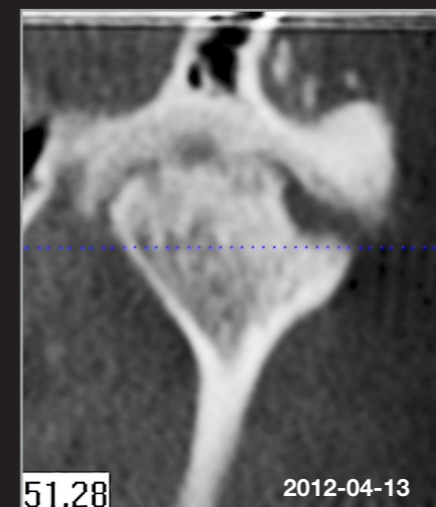
Inger på efterkontroll efter att ha fått båda käklederna ersatta med protser i plast och titan. Operationen utfördes av Patrik Keshishian, övertandläkare i käkkirurgi på Mälarsjukhuset (till vänster). Inger började som patient hos bettfysiolog Bengt Adérn, som nu följer upp rehabilitering. ”Jag är oerhört tacksam över att blivit av med ihållande värk och stora broblem med både mat och sömn” säger hon.

Denna operation genomfördes tidigare i år av Patrik Keshishian, övertandläkare i käkkirurgi på Mälarsjukhuset i samarbete med en kollega.

Vid ett återbesöket för efterkontroll den 21 oktober i år konstaterades att utfallet var det förväntade: bettet fungerade som det skulle och var starkt. Dock noterade Bengt att facialisnerven (”mimiknerven”) på höger sida fortfarande var något påverkad efter operationen och visade ett svagt förlamningssymptom. ”Men det rättar till sig om du fortsätter med ’ansiktsgyman’ som jag visat dig”, förklarade han.

”**OPERATIONEN HAR** inneburit en fantastisk förändring för mig. Jag hade så fruktansvärt ont tidigare – och nu är värken som bortblåst! Jag kan äta, prata och sova som man ska. Att tugga på en morot var fullständigt omöjligt tidigare, men är inte något problem nu. Tänk själv att vara hänvisad till flytande föda, ha ständigt ont och endast kunna sova sittande!” säger Inger. ”Jag är oerhört tacksam för den hjälp jag har fått – och skriv att Patrik är min idol!”

* * *



De två övre röntgenbilderna visar vänster käkled som kraftig degenererats under knappt tre års tid. Nedre röntgenbilden visar höger käkben med fastskruvad protes. Färgbilderna visar vänster sida med övre snittet och ny ledpanna i plast samt nedre snittet med titanprotesen skruvad till käkbenet. Operationen tog fem timmar. Foto: Patrik Keshishian.